GUÍA DE ASISTENCIA PRÁCTICA

ECOGRAFÍA

UTILIDAD DE LA ECOGRAFÍA INTRAPARTO

PUBLICACIÓN 2024

SOCIEDAD ESPAÑOLA DE GINECOLOGÍA Y OBSTETRICIA

S. E. G. O.

GUÍA DE ASISTENCIA PRÁCTICA

ECOGRAFÍA

UTILIDAD DE LA ECOGRAFÍA INTRAPARTO

PUBLICACIÓN 2024

AÑO DE PUBLICACIÓN: 2024

AUTORES: Dr. José Antonio Sainz Bueno, Dr. José Luis Bartha Rasero, Dra. Carlota Borrero González, Dra. Rocío García Jiménez, Dra. Francisca Sonia Molina García, Dr. Marcos Javier Cuerva González.

REVISIÓN JUNTA SESEGO: Dr. Juan Luis Alcázar Zambrano, Dra. Eugenia Antolín Alvarado, Dr. Javier Arenas Ramírez, Dra. Nerea Maiz Elizaran, Dr. José Manuel Puente Águeda, Dr. José Antonio Sainz Bueno.

CONFLICTO DE INTERESES: Todos los participantes declararon explícitamente no estar sometidos a ningún tipo de conflicto de intereses con el contenido de esta GAP. Sus aportaciones han estado exclusivamente basadas en la revisión de la evidencia científica disponible y en su experiencia profesional.

ÍNDICE

1. INTRODUCCIÓN 3
2. TÉCNICA DE REALIZACIÓN 3
2.1. Abordaje transabdominal 3
2.2. Abordaje transperineal 8
3. INDICACIONES DE LA UTILIZACIÓN DE LA ECOGRAFÍA EN EL PARTO 13
3.1. Predicción del éxito de la inducción del parto 13
3.2. Evaluación de la evolución del parto.
Valoración de primera y segunda fase del parto lenta o detenida 13
3.3. Evaluación de la mala presentación de la cabeza fetal en el parto 17
3.4. Estudio de la presentación fetal antes de la instrumentación del parto 22
4. GUÍA RÁPIDA DE UTILIDAD DE LA ECOGRAFÍA INTRAPARTO 24
5. CONCLUSIONES 25
6. ABREVIATURAS 25
7. BIBLIOGRAFÍA 26

1. INTRODUCCIÓN

Desde la introducción del ultrasonido en obstetricia y ginecología por Ian Donald en 1958, ha habido un constante desarrollo en los diversos usos y aplicaciones de esta tecnología en el campo de la obstetricia. Actualmente, la ecografía se ha convertido en una parte esencial de la práctica en obstetricia y ginecología, utilizándose tanto con fines diagnósticos como de soporte terapéutico en casi todas las áreas de la disciplina.

En lo que respecta al ultrasonido y el parto, sus aplicaciones clínicas han ido cobrando cada vez más relevancia. Desde la evaluación de la viabilidad y bienestar fetal, la determinación de la presentación fetal, la localización de la placenta y el diagnóstico de desprendimiento placentario, hasta la estimación del peso fetal y de la monitorización de la progresión del trabajo de parto.

Además, se ha establecido su utilidad como alternativa al examen transvaginal digital o tacto vaginal (TV) en la evaluación de la posición y estación fetal, así como en la selección adecuada de pacientes aptas para partos vaginales operatorios, según las directrices más recientes (1-8). Esta Guía de Asistencia Práctica (GAP) se enfocará en los valores diagnósticos y pronósticos de la ecografía relacionados con el parto, resaltando las investigaciones actuales y su posible impacto en la atención materna en el futuro (9-20).

2. TÉCNICA DE REALIZACIÓN

La ecografía intraparto presenta un abordaje transabdominal (TA) y otro transperineal (TP). Se realiza mediante ecógrafo con sonda cónvex 2D, sector amplio de insonación y con frecuencias bajas (< 4 MHz). Se recomienda utilizar ecógrafos de rápido encendido, batería de larga duración y recarga rápida.

2.1. ABORDAJE TRANSABDOMINAL

La gestante deberá estar en decúbito supino y tener la vejiga vacía. Con el transductor cónvex mencionado se realiza una valoración TA, pudiendo hacer un corte transversal suprapúbico (Fig. 1) o longitudinal (Fig. 2) (12).

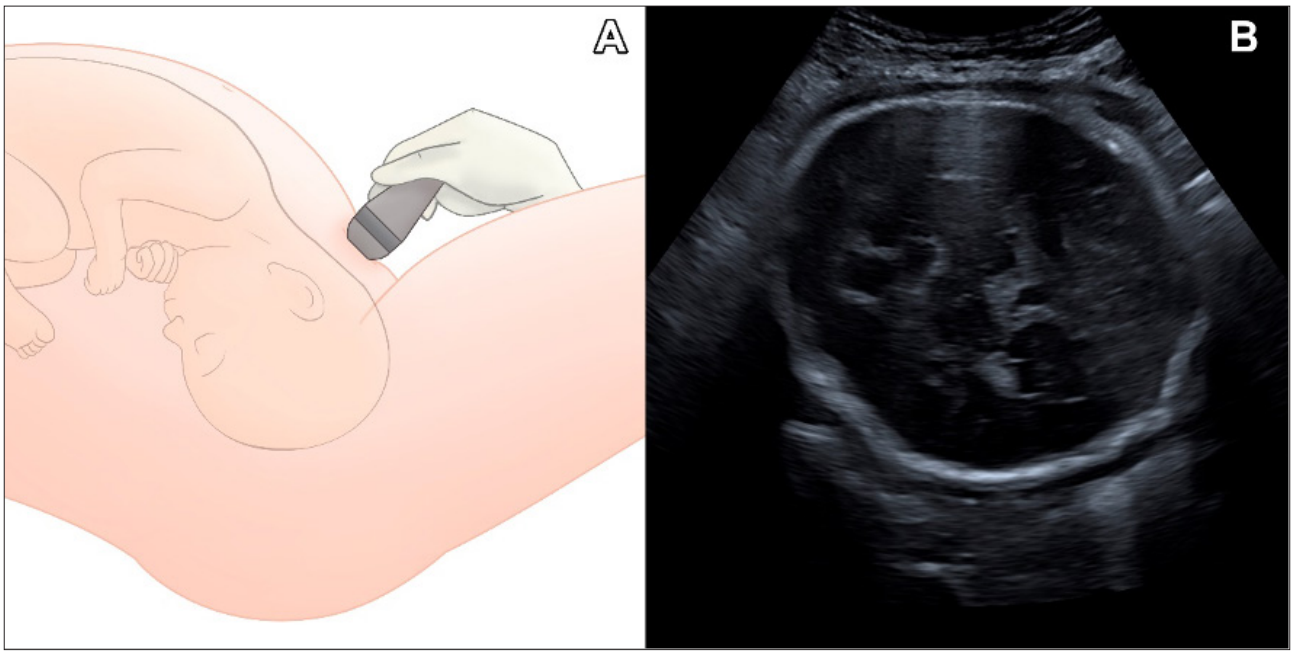

Figura 1. Ecografía transabdominal (TA), corte axial o transversal (A) con imagen ecográfica obtenida (B).

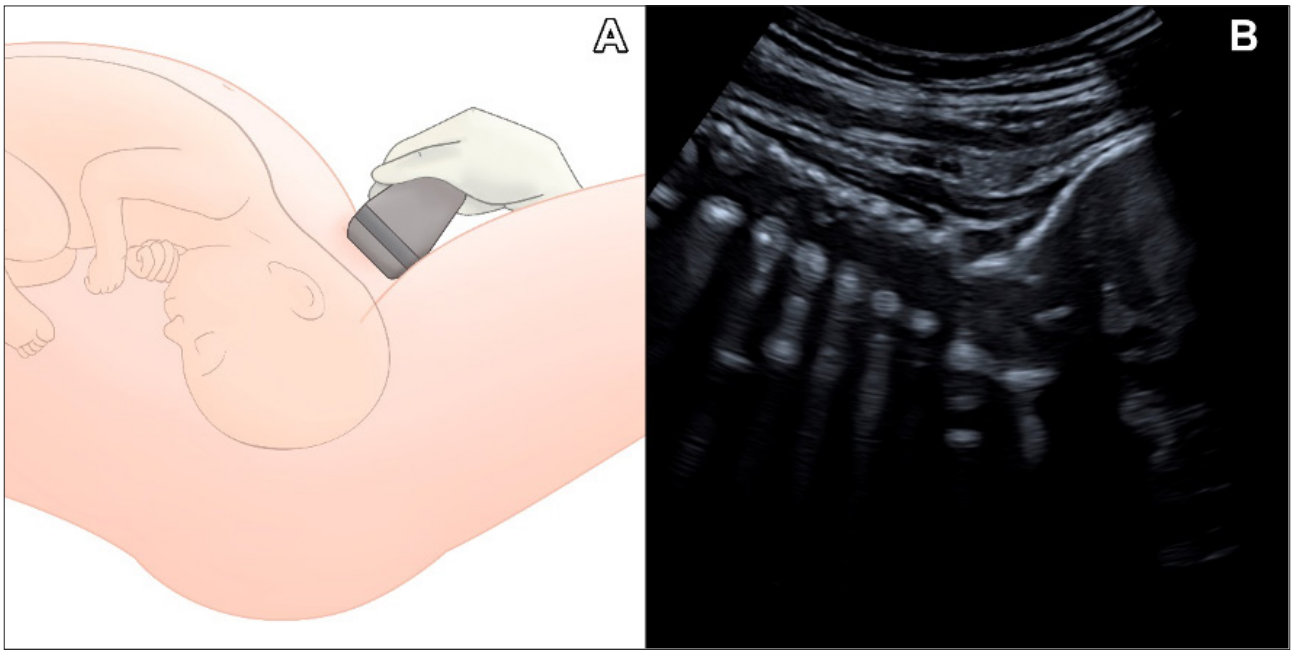

Figura 2. Ecografía transabdominal (TA), corte sagital (A) con imagen ecográfica obtenida (B).

2.1.1. Plano transverso

Mediante el corte transversal en la región suprapúbica materna buscamos determinar la posición de la cabeza, o la relación entre la presentación fetal y la pelvis materna. Para ello se identifican estructuras de la línea media cerebral fetal (cavum, tálamo, cerebelo, hoz del cerebro), y también pueden utilizarse estructuras anteriores (órbitas, puente nasal) o posteriores (columna cervical) (12) (Fig. 3).

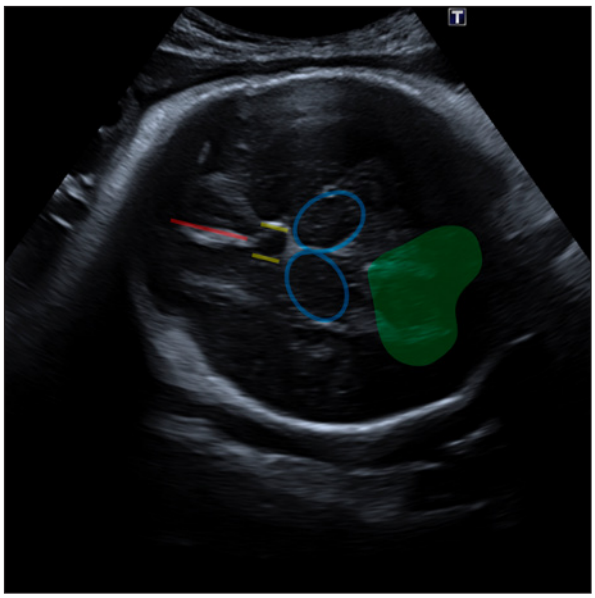

Figura 3. Identificación de estructuras de la línea media cerebral fetal en ecografía TA: línea media interhemisférica (rojo), *cavum septi pellucidi* (amarillo), tálamos (azul), cerebelo (verde).

Para describir mediante ecografía TA la posición de la cabeza fetal, se representa comparando la pelvis con un reloj. La posición occípito-anterior (OA) se suele clasificar como entre ≥ 10:00 h y ≤ 2:00 h, la occípito-posterior (OP) entre ≥ 4:00 h y ≤ 8:00 h, y la occípito-transversa (OT) entre > 2:00 h y < 4:00 h o > 8:00 h y < 10:00 h (13,22,23) (Fig. 4).

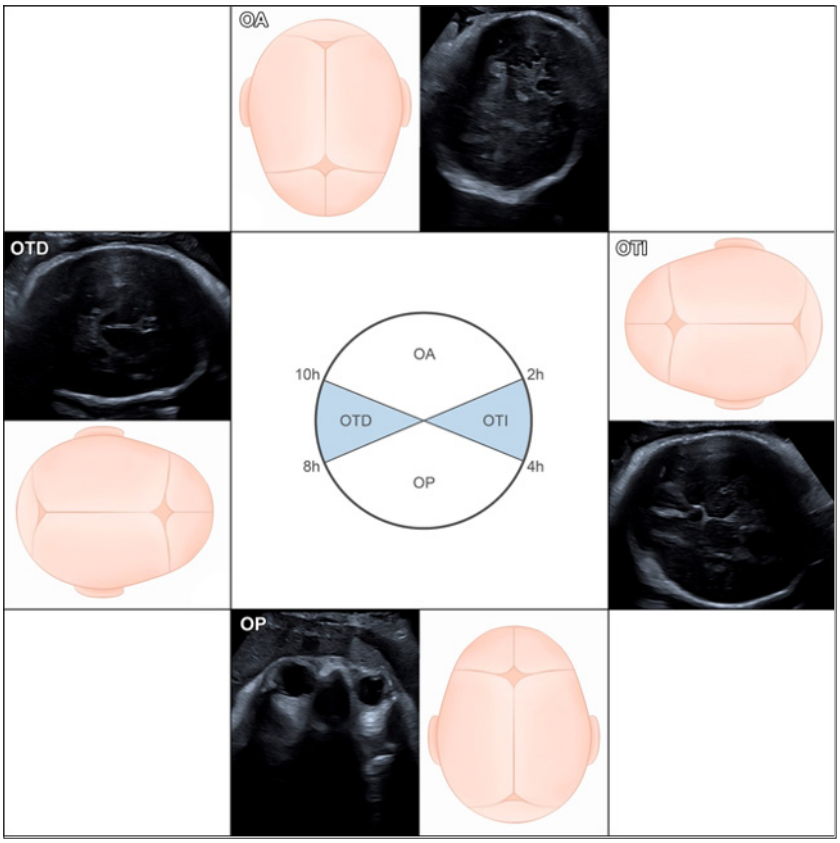

Figura 4. Representación de posiciones de la cabeza fetal como un reloj. OA: occípito-anterior; OTI: occípito-transversa izquierda; OP: occípito-posterior; OTD: occípito-transversa derecha.

Además de la posición, podemos valorar el sinclitismo de la cabeza fetal, situación en la que ninguno de los huesos parietales precede a la sutura sagital en el canal de parto, estando la línea media de la cabeza alineado con el diámetro transversal de la entrada, equidistante de la sínfisis del pubis y el sacro maternos (12) (Fig. 5).

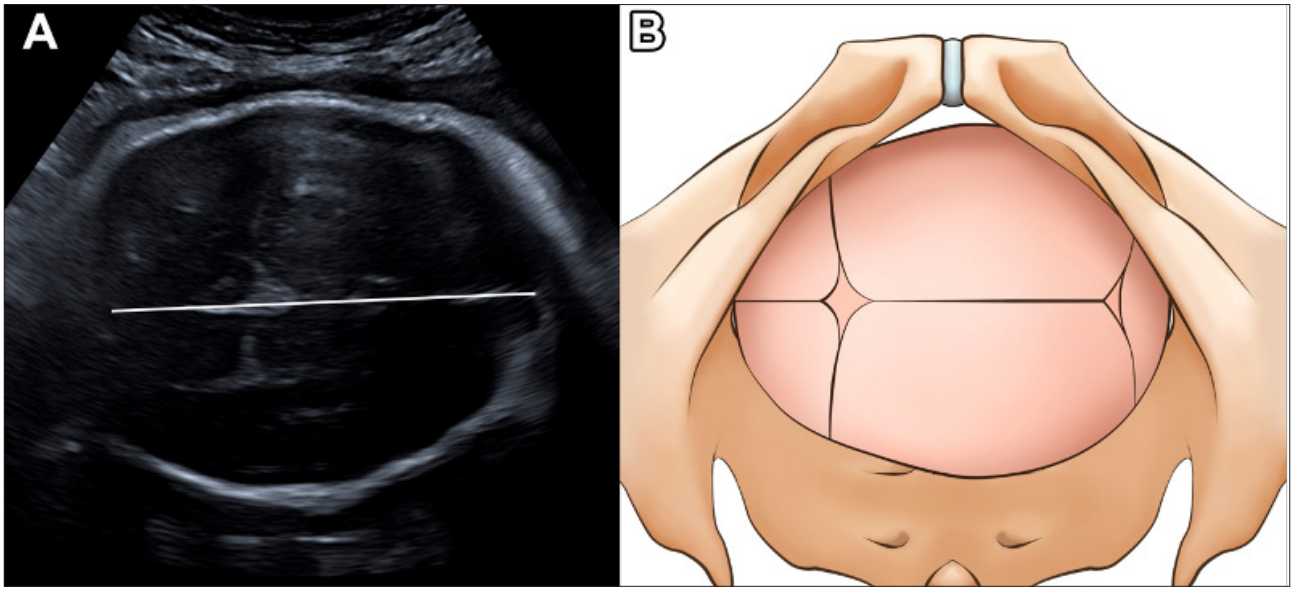

Figura 5. Ecografía TA suprapúbica con línea media cerebral fetal equidistante del plano anterior y posterior, indicando sinclitismo.

En el caso de asinclitismo, se han descrito varios signos que por vía ecográfica TA suprapúbica transversa apoyan al diagnóstico y determinan el grado del mismo, descritos en el apartado de malposiciones y malpresentaciones de la cabeza fetal de esta guía (13,14).

2.1.2. Plano longitudinal

Mediante el corte longitudinal valoramos la situación fetal (longitudinal, oblicua, transversa), y también podemos evaluar la actitud fetal o grado de flexión de la presentación que, en fetos en cefálica, varía según la posición fetal, que ya se ha determinado previamente por ecografía TA suprapúbica.

Flexión en fetos OA/OT: se evalúa mediante el **ángulo occipito espinal (OSA)** (15), que es el ángulo comprendido entre la línea tangencial al occipucio de la cabeza fetal y una segunda línea tangencial a la columna cervical (Fig. 6). Este ángulo ha demostrado tener una buena concordancia inter e intraobservador (15) y su aumento se asocia a una progresiva flexión de la cabeza y a descenso a estaciones pélvicas más bajas.

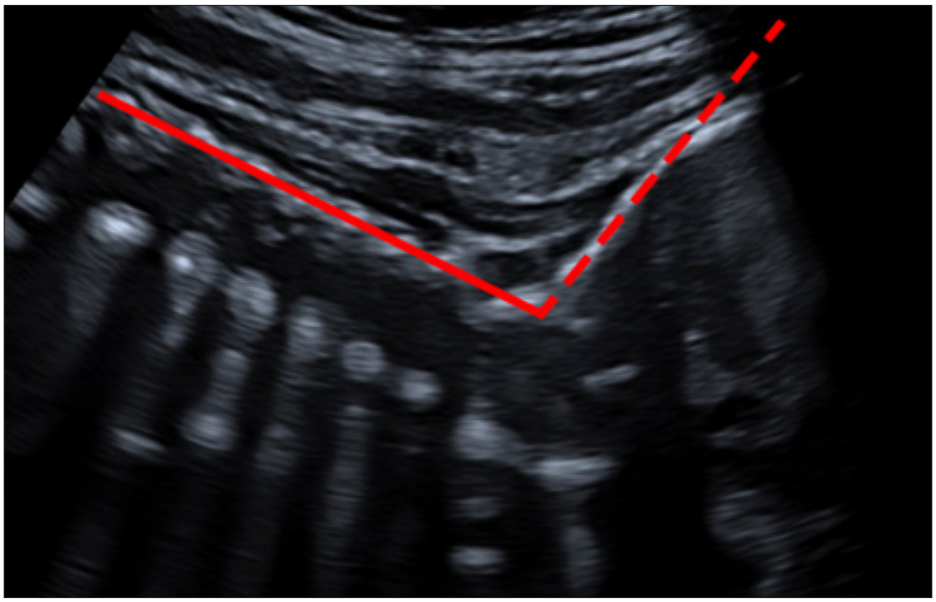

Figura 6. Abordaje TA longitudinal en feto en occípito-postreior (OP) (A) con medición de ángulo occípito espinal (OSA), formado entre eje espinal (línea continua) y occipucio fetal (línea punteada) (B).

Flexión en fetos en OP: la sombra acústica de los huesos cráneo-faciales no permiten una adecuada medición del OSA, por lo que para valorar la flexión se realiza un corte sagital de cabeza y tórax vía TA valorando la relación entre barbilla y tórax (Fig. 7) de forma cualitativa. Si la barbilla se apoya/reposa en el pecho, la presentación está flexionada. Con la deflexión, la barbilla se aleja del tórax, y la columna cervical se curva anteriormente (16). Se ha descrito también la valoración cuantitativa de este ángulo mediante el **ángulo barbilla-pecho** (*chin to chest angle* [ángulo barbilla pecho], CCA) (17), como una intersección entre una línea que pasa a través del eje largo del esternón y una segunda a través de una estructura recta representada por la piel que cubre el límite inferior de la cavidad bucal hasta el mentón. Valores de 33º-36º de este ángulo se asocian a una adecuada flexión de la cabeza en estos fetos (16,17).

Recientemente se ha descrito el **ángulo de descenso suprapúbico** (SDA) (18) con la finalidad de evaluar mediante ecografía intraparto TA el grado de encajamiento de la cabeza con adecuada correlación con el ángulo de progresión (evaluado mediante abordaje transperineal). Para su va-

loración se realiza un abordaje TA longitudinal suprapúbico, trazando el ángulo entre una línea longitudinal a través de la sínfisis del pubis, y otra desde la parte superior de la sínfisis tangencialmente a la parte superior del cráneo fetal (Fig. 8). Sería el único parámetro TA que valora la progresión de la cabeza.

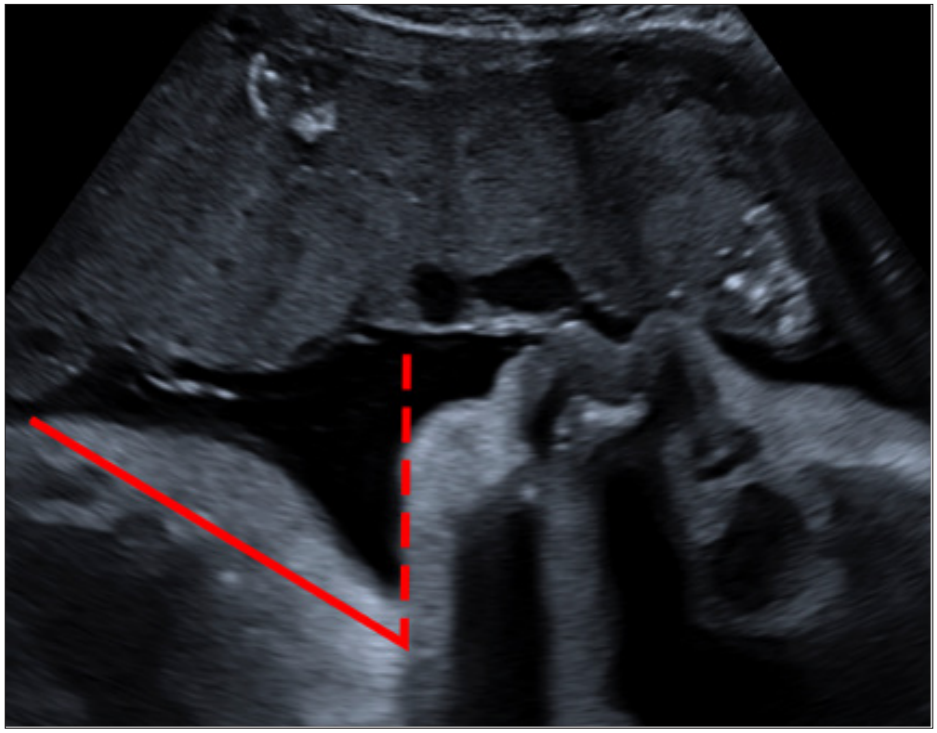

Figura 7. Abordaje TA longitudinal en feto en occípito-postreior (OP) (A) con valoración de relación barbilla-tórax. El *chin-to chest angle* se delimita entre una línea que pasa por el eje del esternón y otra inferior a la barbilla y paralela a la misma (B).

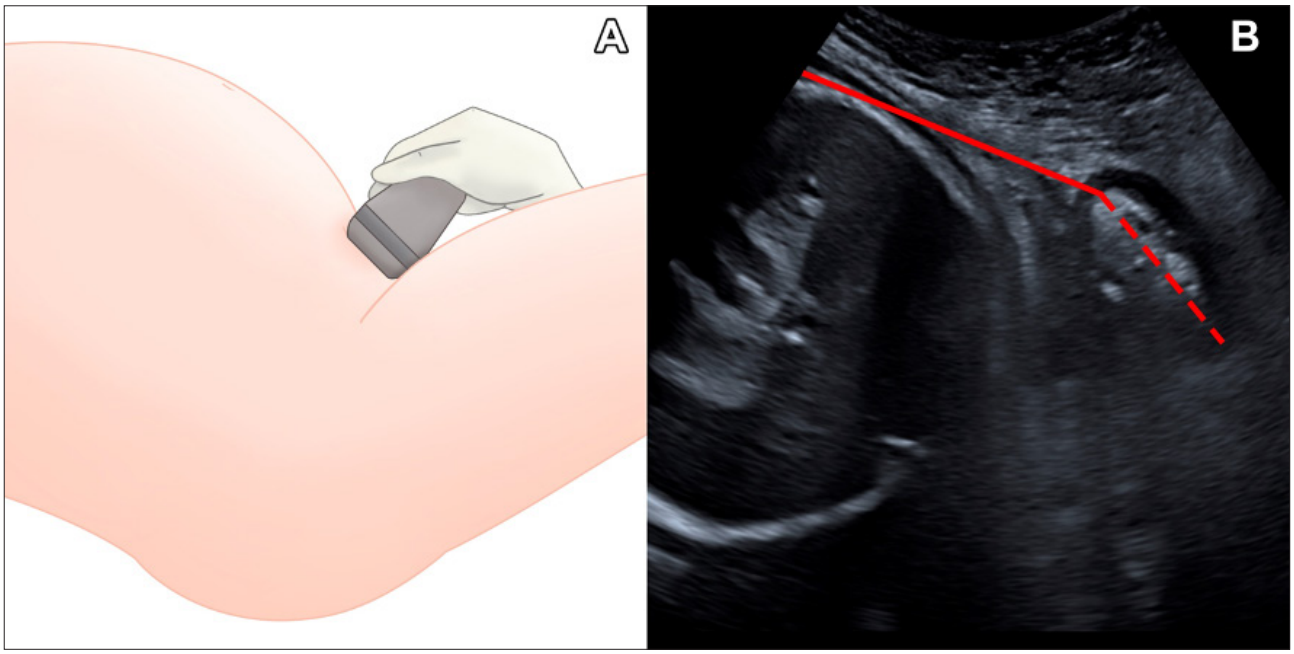

Figura 8. Ángulo de descenso suprapúbico. A: abordaje TA longitudinal. B: imagen ecográfica obtenida relacionando la sínfisis con la cabeza fetal, con la línea punteada a través del eje longitudinal de la sínfisis púbica, y la línea continua, desde la parte superior de la sínfisis tangencialmente a la parte superior del cráneo fetal.

2.2. ABORDAJE TRANSPERINEAL

La vía transperineal, también llamada introital o translabial, se basa en la colocación del transductor cónvex 2D apoyado en el periné (sin excesiva presión), entre los labios vulvares, bajo la sínfisis púbica, protegiéndolo con una funda. La paciente se coloca en decúbito supino, y la vejiga debe estar vacía. De manera estándar se suele colocar en la representación ecográfica el plano dorso-caudal a la derecha, y cráneo-ventral a la izquierda (8).

Podemos obtener dos tipos de planos según el corte que realicemos, longitudinal (Fig. 9) o transversal (Fig. 10).

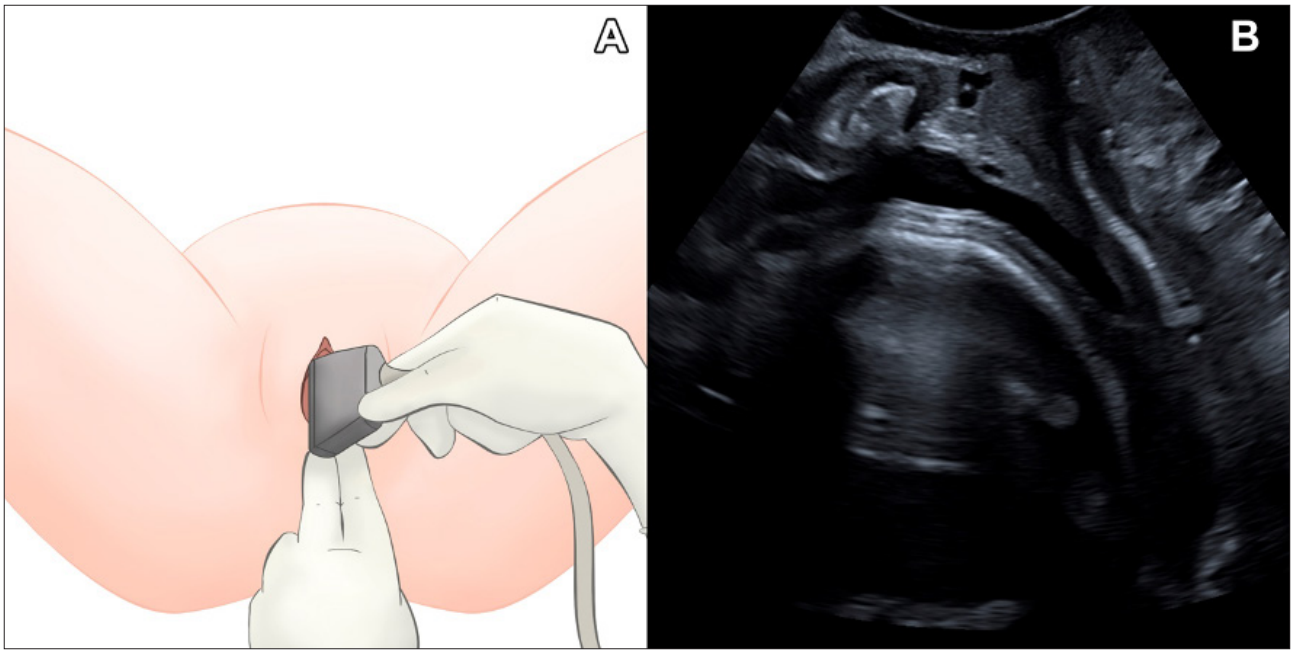

Figura 9. Colocación de transductor translabial para la ecografía transperineal. A: abordaje longitudinal. B: representación de la imagen ecográfica obtenida.

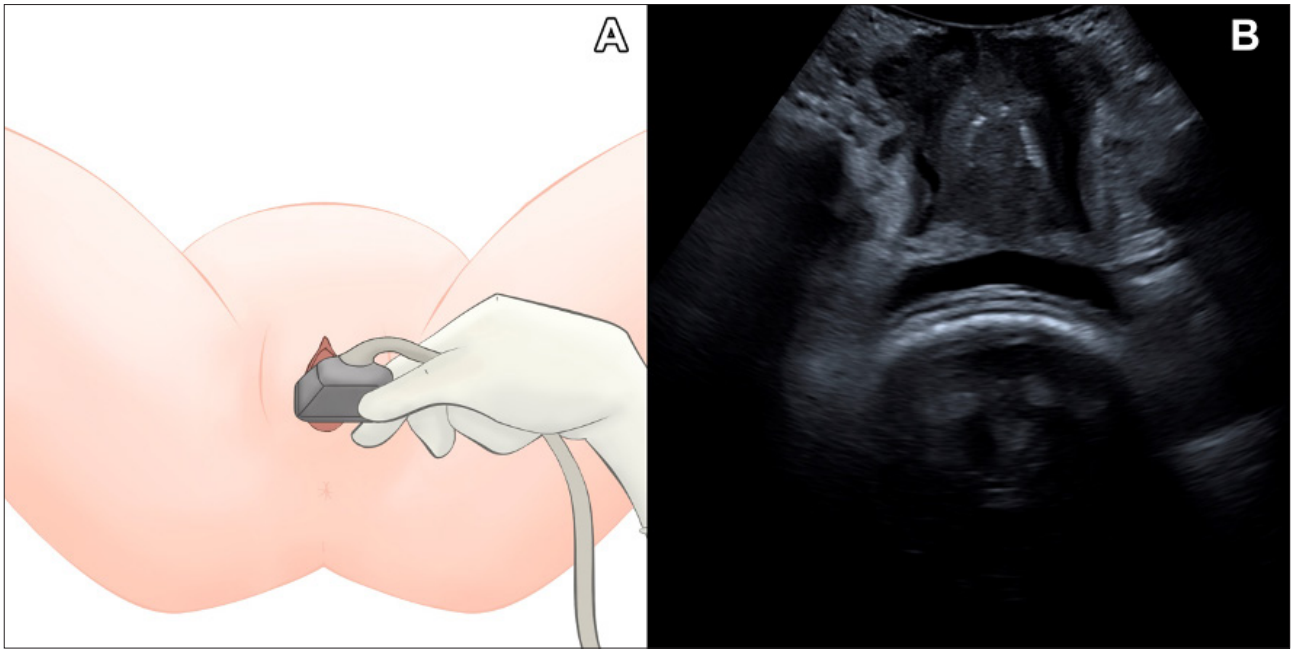

Figura 10. Colocación de transductor translabial para la ecografía transperineal. A: abordaje axial. B: representación de la imagen ecográfica obtenida.

Para la valoración de la estación de la cabeza fetal (altura de la presentación), en el TV utilizamos como plano o punto de referencia las espinas isquiáticas que en la evaluación ecográfica no pueden identificarse (plano pélvico muy profundo). Sin embargo, sí se puede identificar "la línea infrapúbica" (línea imaginaria que va desde el extremo inferior del pubis, perpendicular a su eje mayor, hasta la parte dorsal del canal del parto) que por reconstrucciones tridimensionales se sabe que está 3 cm por encima de las espinas isquiáticas (8). Se han descrito diferentes mediciones por vía TP relacionando estructuras pélvicas con la cabeza fetal, para evaluar la progresión del parto. Estas mediciones se han valorado en diferentes situaciones maternas: en reposo, con contracción sin pujo activo, o con contracción y pujo activo (test dinámicos). Asimismo, hay autores que las han evaluado en diferentes fases del trabajo de parto: previo al mismo, durante la fase activa, o durante el expulsivo, en algunos casos realizando mediciones a la misma paciente en diferentes etapas para ver los cambios en su evolución (8,19,20).

2.2.1. Plano longitudinal o sagital medio

Partiendo de la posición descrita, movemos el transductor hacia arriba, obteniendo una imagen del eje largo de la sínfisis púbica y el contorno del cráneo fetal. La uretra, que se identifica como una línea hipoecogénica casi vertical, nos ayuda a identificar la correcta obtención de este plano. La mayoría de los parámetros que medimos se relacionan con una estructura fija de la pelvis, la sínfisis púbica.

Ángulo de progresión (AoP). Ha sido el más estudiado hasta el momento, presentando una concordancia inter e intraobservador muy adecuada (21,22) y es un parámetro fácil de aprender (Dückelmann) (23). Para su medición, desde un corte sagital medio de la pelvis, se traza una línea que atraviesa el eje largo de la sínfisis púbica, y otra desde la parte más inferior de la sínfisis del pubis tangencialmente hasta el contorno de la cabeza fetal en su porción más descendida, calculando el ángulo entre ambas (Fig. 11). Al ser la sínfisis una estructura bastante corta, se debe tener cuidado en identificarla correctamente.

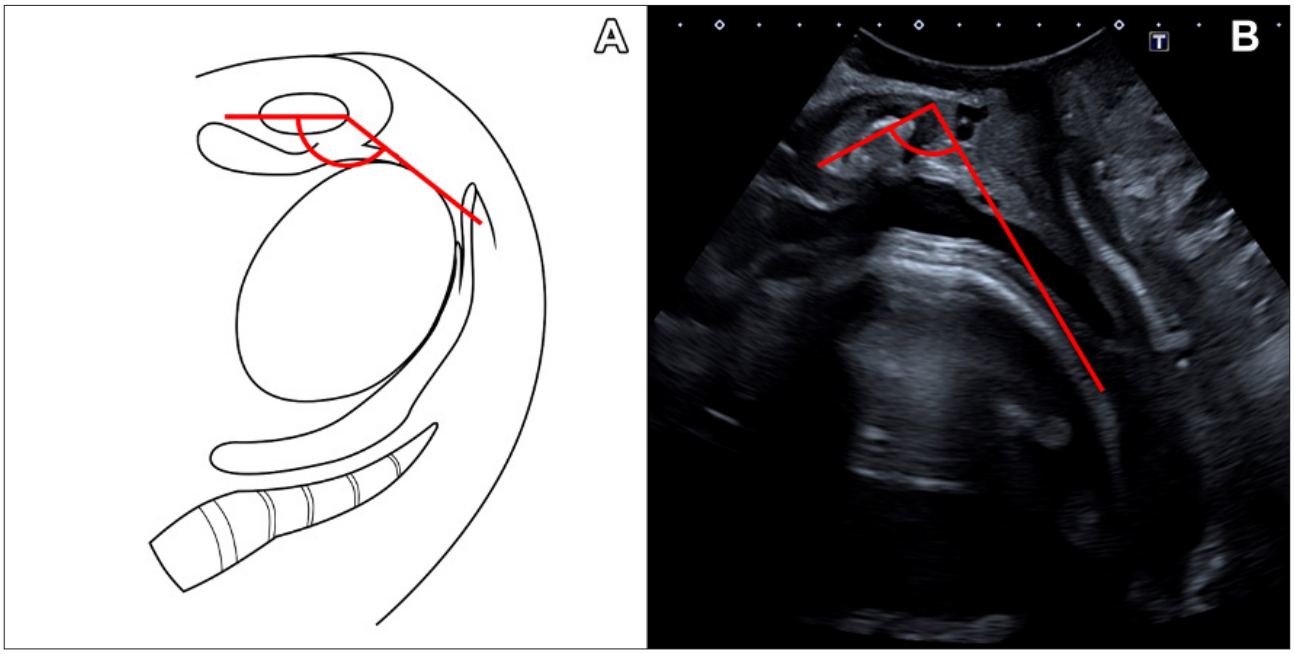

Figura 11. Ángulo de progresión (AoP). Es al ángulo entre dos líneas, una que atraviesa el eje largo de la sínfisis púbica, y otra desde la parte más inferior de la sínfisis del pubis tangencialmente hasta la parte más externa de la calota fetal.

Se ha relacionado la medida de AoP con la estación de la cabeza fetal. La estación 0, que corresponde al encajamiento de la cabeza, cuando la presentación llega a las espinas isquiáticas, se corresponde con un AoP de 116º (24).

Distancia de progresión (DP). Para su medición se realiza un corte sagital medio de la pelvis, en el que se traza una línea perpendicular al eje largo de la sínfisis, llamado línea infrapúbica (25). A continuación, se mide la distancia desde esta línea hasta la parte más descendida de la cabeza fetal, realizando la medición perpendicular (Fig. 12). La distancia obtenida en milímetros puede ser negativa (presentación craneal a esta línea) o positiva (presentación distal a esta línea).

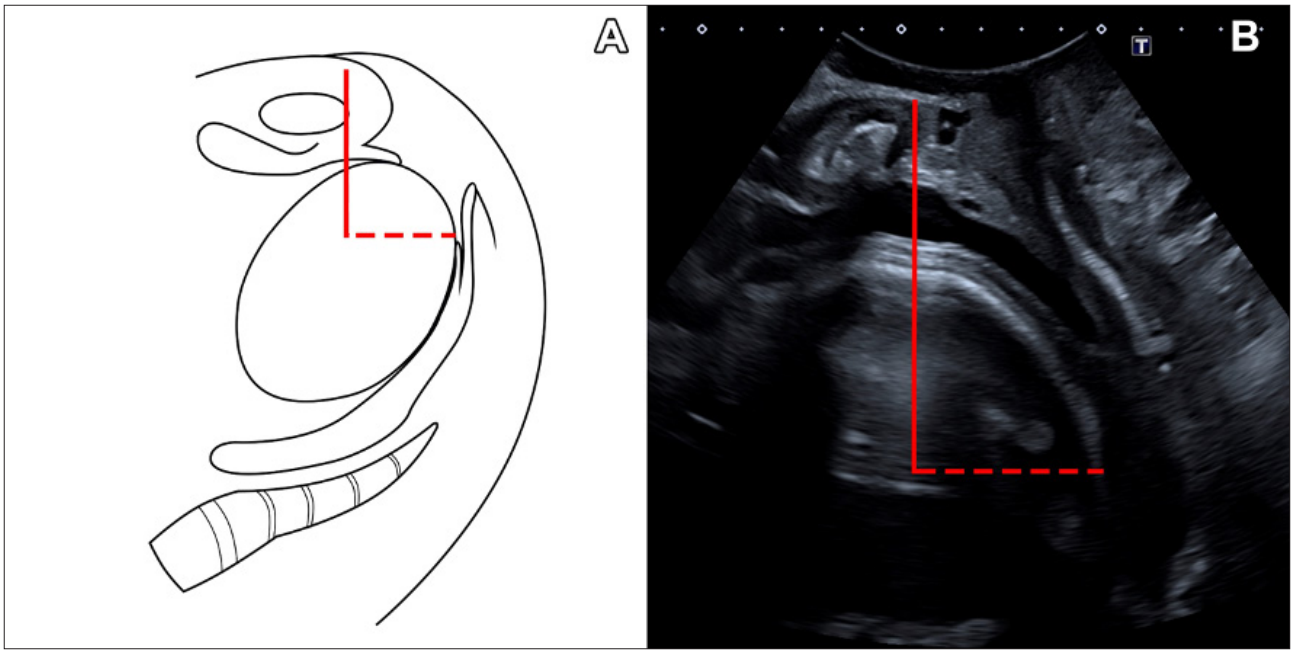

Figura 12. Distancia de progresión (DP). Tras trazar una línea perpendicular e inferior al eje largo de la sínfisis pública (línea infrapúbica), la DP es la distancia perpendicular desde la línea infrapúbica hasta la parte más descendida de la calota fetal.

Distancia sínfisis-cabeza (HSD). Relaciona la sínfisis del pubis con la cabeza fetal (26), para ello se mide la distancia más corta desde el borde ínfero-externo de la sínfisis del pubis hasta la cabeza fetal, siguiendo una línea infrapúbica perpendicular al eje largo de la sínfisis (Fig. 13). Presenta una variabilidad intra e interobservador muy reducida, siendo su medición sencilla.

Dirección de la cabeza (DC). Este parámetro correlaciona también la sínfisis púbica con la cabeza fetal, pero de una manera más compleja para intentar determinar la dirección de la cabeza, relacionándola con la flexión y el descenso de la misma (27). Para su medida, desde un corte sagital medio de la pelvis, primero se traza una línea perpendicular al eje largo de la sínfisis púbica, pasando por el extremo inferior de la misma (línea infrapúbica). A continuación, se traza una segunda línea perpendicular al diámetro transverso más ancho de la cabeza fetal (diámetro biparietal) (Fig. 14). Si el ángulo entre ambas líneas es mayor o igual a 30º se describe como dirección up o hacia arriba.

Si es menor o igual a 0º se describe como down o hacia abajo. Si está entre 0 y 30º se describe como horizontal o indiferente. Los datos publicados sobre concordancia intra e interobservador son escasos y heterogéneos (19,20), probablemente debido a la dificultad en la técnica de medida, por lo que algunos autores proponen simplificarla (20).

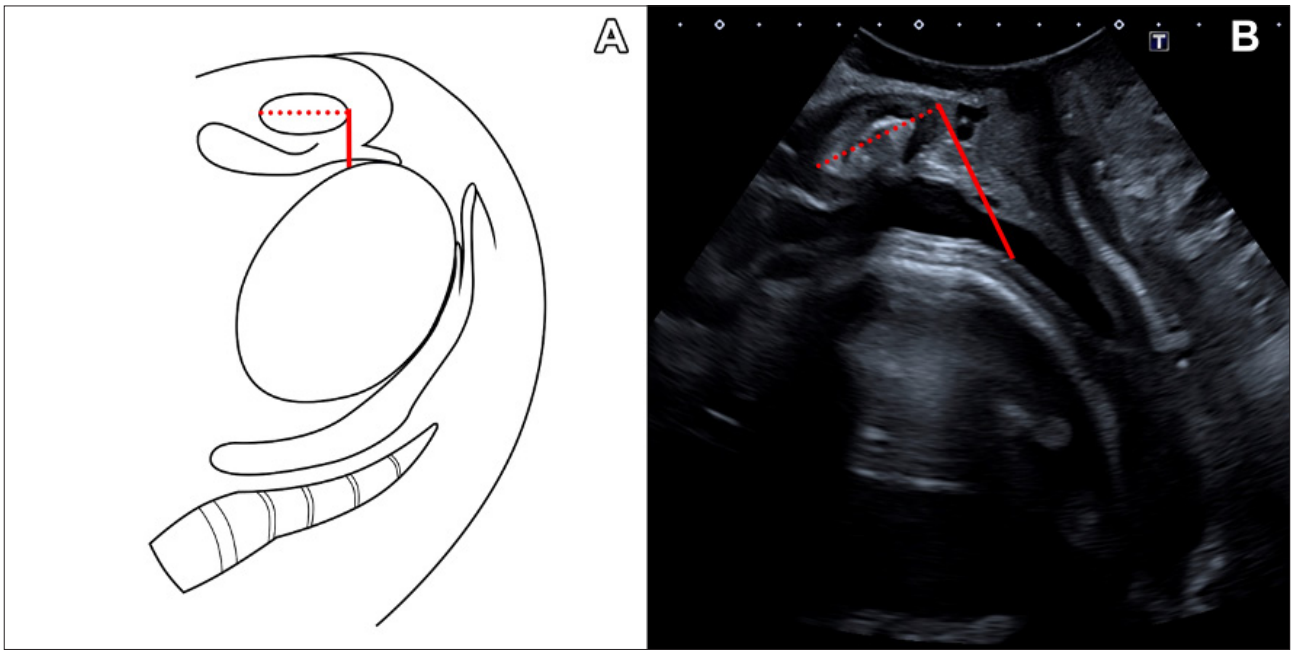

Figura 13. Distancia sínfisis-cabeza (HSD). Es la distancia más corta desde el borde inferoexterno de la sínfisis del pubis hasta la cabeza fetal, siguiendo la línea infrapúbica perpendicular al eje largo de la sínfisis.

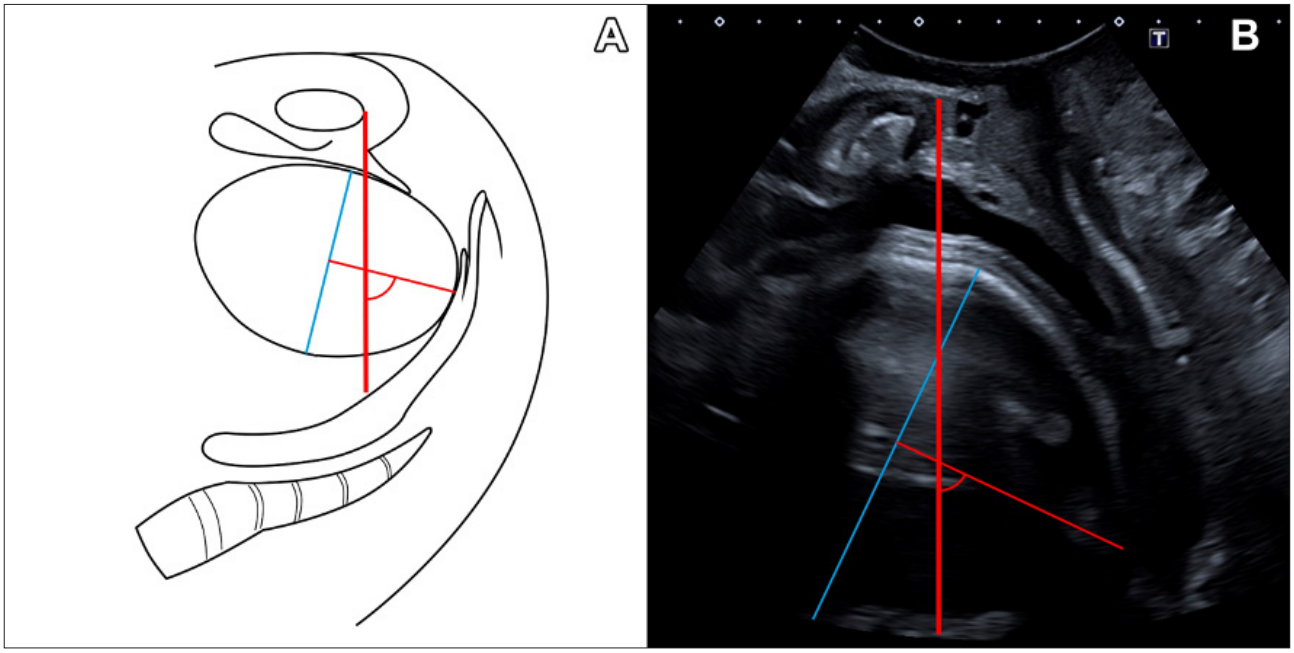

Figura 14. Dirección de la cabeza (DC). Para su medida, primero se traza una línea perpendicular al eje largo de la sínfisis púbica, pasando por el extremo inferior de la misma (línea infrapúbica). A continuación, se traza una segunda línea perpendicular al diámetro transverso más ancho de la cabeza fetal (diámetro biparietal en azul). La dirección viene representada por al ángulo que forman estás dos líneas rojas.

2.2.2. Plano transverso o coronal

Partiendo del plano longitudinal, se realiza una rotación de 90º del transductor en el plano transverso. Debemos visualizar la parte externa del cráneo fetal y la línea media encefálica (Fig. 10).

Distancia cabeza-periné (HPD). Se mide la menor distancia en milímetros desde la superficie externa perineal (que corresponde a la zona donde está colocado el transductor hasta el límite externo del cráneo fetal) (28) (Fig. 15). Es muy importante para esta medición no presionar excesi-

vamente con la sonda en el periné. Se ha correlacionado la medida con la altura de la presentación, siendo la medición de 35-36 mm la asociada a la estación 0 (encajamiento de la cabeza) (29,30).

Ángulo de la línea media (ALM). Este ángulo fue descrito para valorar el grado de rotación de la cabeza fetal (31). Para su medición se traza la línea que sigue la línea media encefálica de la cabeza fetal, relacionándola con otra línea que sigue el eje anteroposterior de la pelvis materna, obteniendo el ángulo entre ambas (Fig. 16).

La obtención de ángulos menores de 45º se relaciona con rotación de la cabeza a OA o OP, por lo que es importante observar la correspondencia con la posición. Los datos de concordancia interobservador son buenos para detectar ángulos mayores o menores a 45º (31).

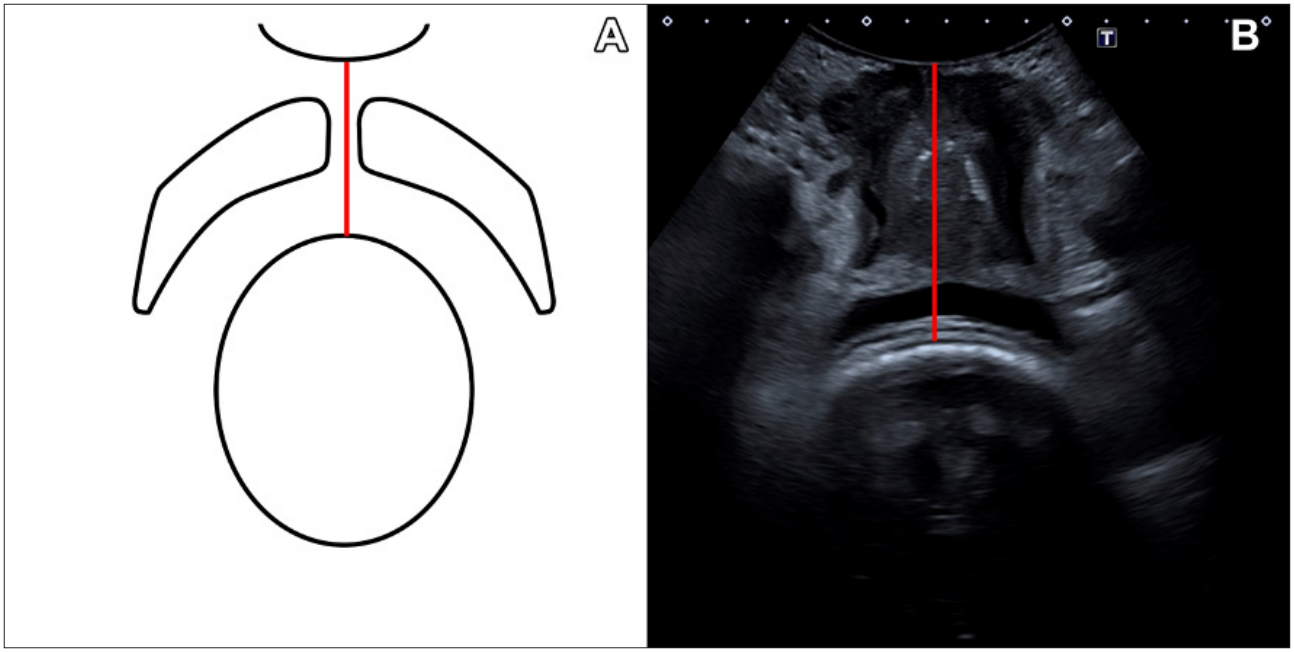

Figura 15. Distancia cabeza-periné (HPD). Es la distancia menor en milímetros desde la superficie externa perineal (que corresponde a la zona donde está colocado el transductor hasta el límite externo del cráneo fetal).

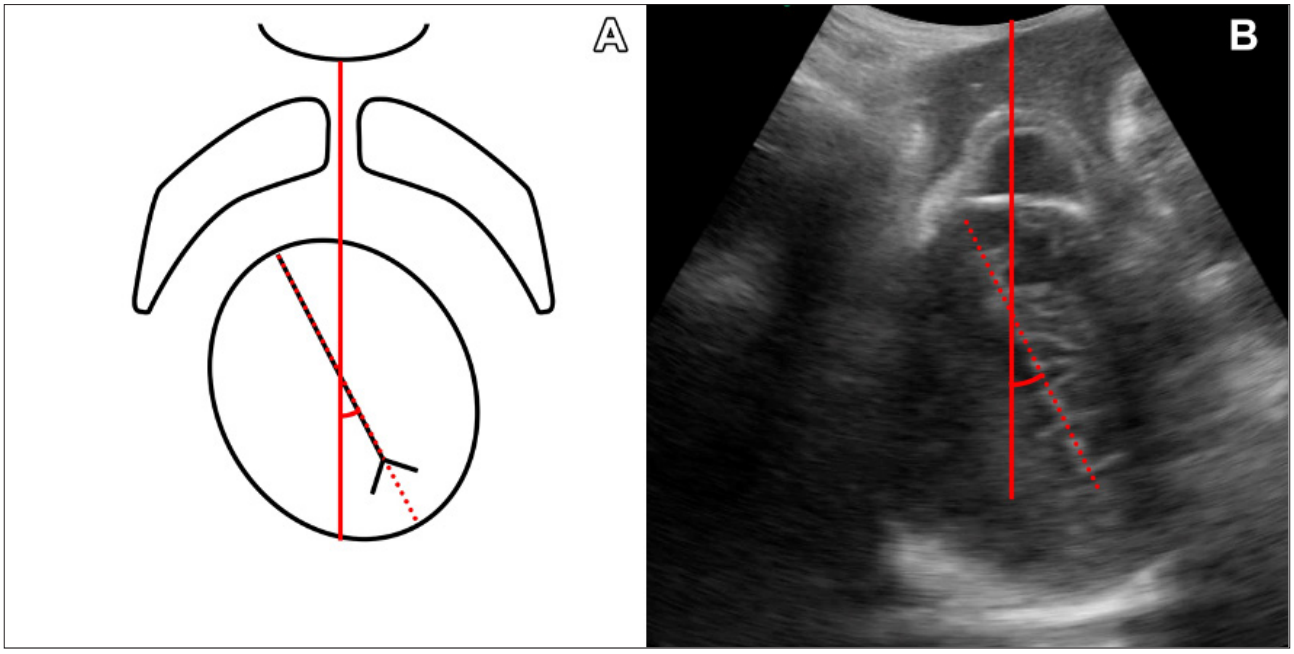

Figura 16. Ángulo de la línea media. (ALM). Para su medición se mide al ángulo entre la línea que sigue la línea media encefálica de la cabeza fetal y otra línea que sigue el eje antero-posterior de la pelvis materna.

3. INDICACIONES DE LA UTILIZACIÓN DE LA ECOGRAFÍA EN EL PARTO

En la actualidad las indicaciones de la ecografía intraparto son:

- Predicción del éxito de la inducción del parto.
- Evaluación de la evolución del parto. Valoración de primera y segunda fase del parto lenta o detenida.
- Evaluación de la mala presentación de la cabeza fetal en el parto.
- Estudio de la presentación fetal antes de la instrumentación del parto.

3.1. PREDICCIÓN DEL ÉXITO DE LA INDUCCIÓN DEL PARTO

Se estima una incidencia de fallo de inducción del parto de un 15-20%, que se incrementa en caso de nulípara (32). Actualmente se critica el uso del test de Bishop como método predictivo del éxito de la inducción del parto debido a su bajo valor predictivo positivo y a su pobre reproducibilidad; y se informa de la superioridad de la evaluación ecográfica para predecir el éxito de la inducción del parto (33). Entre los parámetros ecográficos evaluados para la predicción del éxito de la inducción destacan:

-Medida de la longitud cervical: evaluada mediante sonda vaginal en toda su longitud y sin realizar presión o mediante ecografía TP (aunque mediante este método algunas veces es difícil su evaluación) (33). Existen datos que nos informan de que se incrementa en un 10% el riesgo de fracaso de la inducción del parto por cada mm que se incremente la longitud cervical por encima de 20 mm (OR 75% menor en caso de multípara). Diferentes autores informan de un valor predictivo positivo para parto vaginal mayor del 75% con longitudes cervicales previas a la inducción ≤ 30 mm (34).

-Mediciones de ecografía TP como el **AoP** y la **HPD**: se han utilizado para la predicción del éxito de la inducción. Aunque su uso ha sido limitado hasta la fecha se indica que la presencia de un AoP > 95º y una HPD ≤ 40 mm asocian un mayor éxito de la inducción del parto (34-37).

-Elastografía: evalúa la rigidez del cérvix uterino, siendo un método prometedor de la valoración de sus cambios en el trabajo de parto y su estudio podría dar resultados esperanzadores (37).

Diferentes autores abogan por desarrollar modelos predictivos del éxito de la inducción donde además de datos clínicos y ecográficos conocidos como: edad materna, paridad, índice de masa corporal (IMC), edad gestacional y fetales como peso fetal estimado y presencia de occipito posterior, se deben incluir nuevos parámetros ecográficos como la longitud cervical, el AoP y la HPD (33).

3.2. EVALUACIÓN DE LA EVOLUCIÓN DEL PARTO. VALORACIÓN DE PRIMERA Y SEGUNDA FASE DEL PARTO LENTA O DETENIDA

3.2.1. Evaluación de la evolución del parto

A efectos prácticos dividimos el parto en 3 etapas: la primera abarca desde el inicio del trabajo de parto hasta la dilatación cervical completa, la segunda desde la dilatación completa hasta el nacimiento y la tercera desde el nacimiento hasta el fin del alumbramiento. Dentro de la primera etapa, diferenciamos: la fase latente y la fase activa.

Teniendo en cuenta que en cada etapa suceden diferentes procesos dinámicos, se han intentado monitorizar los mismos mediante ecografía intraparto, de este modo han surgido partogramas basados en ecografía, también llamados sonopartogramas (38).

Hasta el momento, los sonopartogramas se han diseñado para la atención al parto con fetos en situación longitudinal y presentación cefálica. Con el sonopartograma, al igual que con el partograma, además de la dinámica uterina adecuada, interesa monitorizar al menos lo siguiente:

-En la fase latente de la primera etapa del parto: acortamiento (borramiento), dilatación cervical y estación de la cabeza fetal. En la fase activa de la primera etapa del parto: dilatación cervical, estación de la cabeza fetal, posición y grado de flexión.

-En la segunda etapa del parto: estación de la cabeza fetal, posición, grado de flexión y modificaciones de estos parámetros con la contracción/pujo.

-En la tercera etapa del parto: el completo alumbramiento de la placenta.

Además, podemos añadir de manera sencilla la monitorización del grado de *caput succedaneum* (en centímetros) (Fig. 17) y cabalgamiento de suturas (positivo o negativo) (Fig. 18). Las ventajas principales del sonopartograma son:

1. Reducción del número de tactos vaginales.
2. Medidas reproducibles ante el cambio de responsable en el control del parto.
3. Medidas más precisas antes de diagnosticar la no progresión de parto en el tiempo.
4. Observaciones objetivas con menor tasa de error en cuanto a la posición de la cabeza fetal y la estación de la cabeza fetal.

Mediante ecografía TP podemos realizar una evaluación de la **dilatación cervical.** Esta medición se realiza según la técnica descrita en 2013 por Hassan y cols. (39): se realiza una identificación del reborde anterior del cérvix uterino en el plano sagital mediante ecografía TP. Una vez identificado se realiza un giro de 90º del transductor y mediante angulaciones suaves del mismo se obtiene la imagen circular del cérvix uterino (Fig. 19). Posteriormente se realiza la medición del grado de dilatación anteroposterior del cérvix uterino colocando los cursores en los límites internos de su rebordes anterior y posterior.

Hay que tener en cuenta que la medición cervical ecográfica es 1 cm menor que la que se obtiene por exploración digital (40). A partir de 7 cm de dilatación ecográfica (8 cm por tacto digital) la medición ecográfica del cérvix uterino es más complicada, siendo difícil observar el cérvix y distinguirlo de la imagen que proporciona el *caput succedaneum* en el mismo plano.

Si siguiéramos monitorizando la dilatación cervical con ecografía en casos con una dilatación cervical avanzada, las imágenes se catalogan en una escala de 0 a 3 como sigue:

-3, se visualiza más del 75% de la circunferencia cervical.

-2, se visualiza del 50 al 75% de la circunferencia cervical.

-1, se visualiza del 25 al 50% de la circunferencia cervical.

-0, se visualiza menos del 25% de la circunferencia cervical.

Debido a las dificultades técnicas, no se recomienda monitorizar la dilatación del cérvix uterino mediante ecografía más allá de los 7 cm de dilatación ecográfica. En esta fase del parto, la progresión del parto y descenso de la cabeza fetal se pueden evaluar adecuadamente mediante el **AoP y HPD,** que se aceleran en casos de una evolución adecuada del parto. La monitorización de la evolución del parto solo con medidas de estación de la cabeza fetal podría ser adecuada.

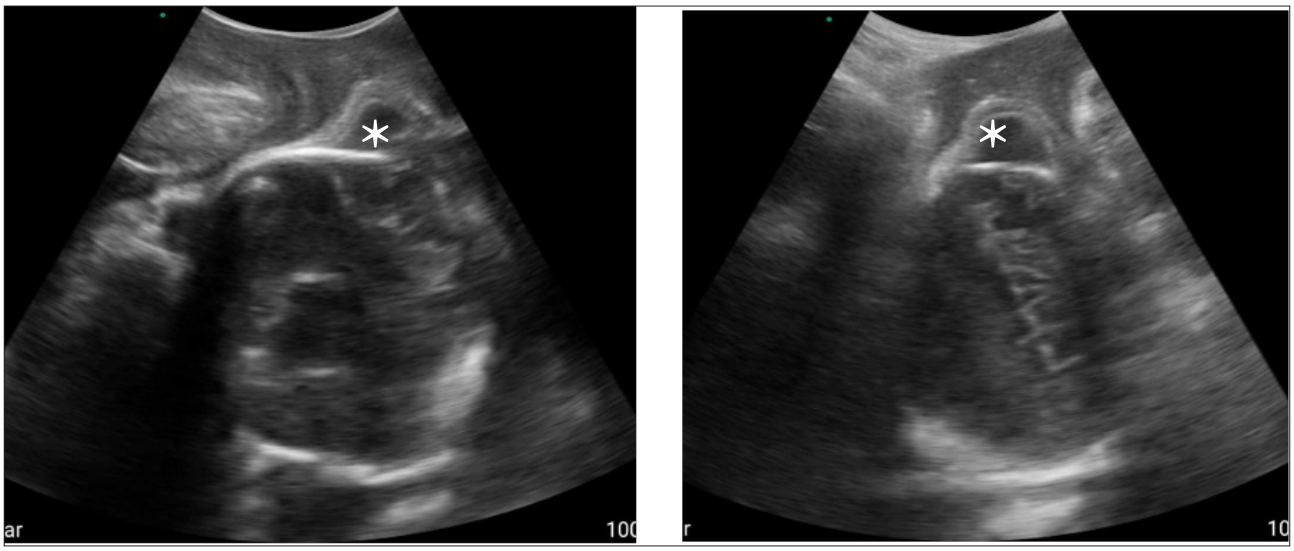

Figura 17. *Caput succedaneum* (marcado con *) en el corte ecográfico TP longitudinal (A) y coronal (B).

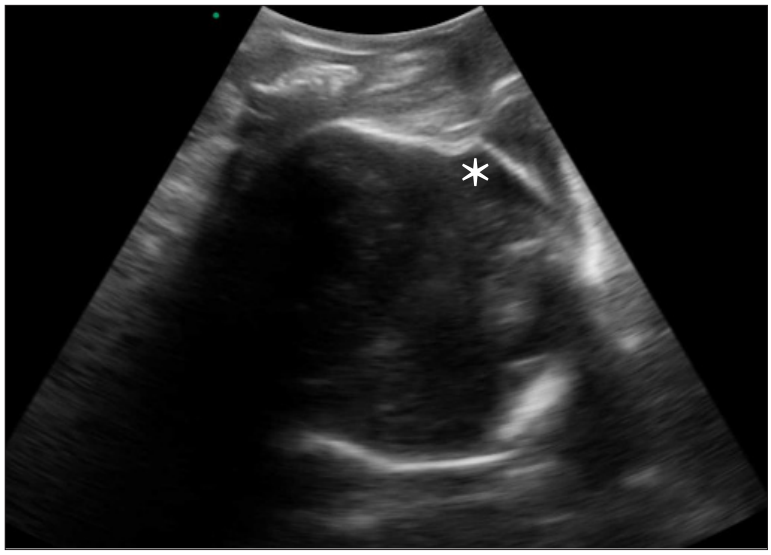

Figura 18. Imagen ecográfica transperineal longitudinal con cabalgamiento de suturas (marcado con *).

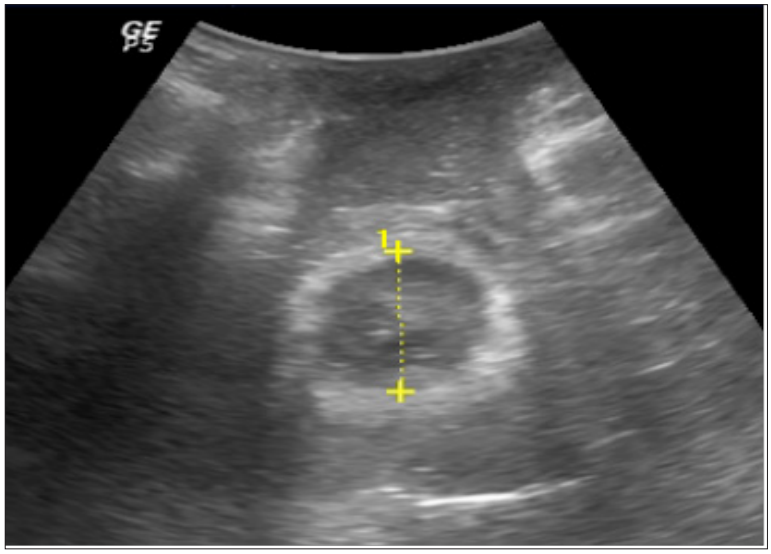

Figura 19. Ejemplo de medición de la dilatación cervical anteroposterior por ecografía transperineal. Dilatación ecográfica: 3,10 cm.

3.2.2. Valoración de primera y segunda fase del parto lenta o detenida

Una progresión de la dilatación menor a 2 cm en 4 horas durante la fase activa de la primera etapa del parto se considera una progresión lenta en mujeres nulíparas (3). Por otro lado, se acepta como prolongación de la segunda etapa del parto aquella que dura más de 4 horas en mujeres nulíparas con anestesia epidural o 3 horas sin anestesia epidural (3).

Ecográficamente estas definiciones cambian debido a que: la medición ecográfica del cérvix es difícil más allá de los 8 cm de dilatación (7 cm de dilatación ecográfica) y a que el aumento rápido del **AoP** (o el descenso rápido de **HPD**) no sucede hasta los 7 cm de dilatación (41,42). Paralelamente a lo que sucede mediante las mediciones ecográficas, se ha sugerido que no se debería diagnosticar una progresión lenta de la primera etapa del parto hasta que no se haya alcanzado una dilatación de al menos 6 cm (43).

Queremos realizar las siguientes recomendaciones:

-Si la monitorización de la evolución del parto se está realizando mediante TV, se recomienda valorar la realización de una ecografía ante diagnóstico de progresión inadecuada de la primera etapa del parto, o prolongación de la segunda etapa. Esta ecografía permitirá:

-Un registro objetivo de las medidas de progresión del parto.

-Una valoración objetiva de la posición y actitud (flexión o deflexión) de la cabeza fetal.

-Una reevaluación del diagnóstico.

-En caso de un nuevo examen posterior una valoración más precisa de la evolución del parto.

-Si la monitorización se ha realizado mediante ecografía, se recomienda que la evaluación de la progresión del parto se realice mediante mediciones de la estación y posición de la cabeza fetal (**AoP, HPD, ALM**) a partir de los 7 cm de dilatación ecográfica.

Para la valoración ecográfica de la progresión en mujeres nulíparas se recomienda el uso de las curvas publicadas por Hjartardottir H y cols. (43) (Fig. 20).

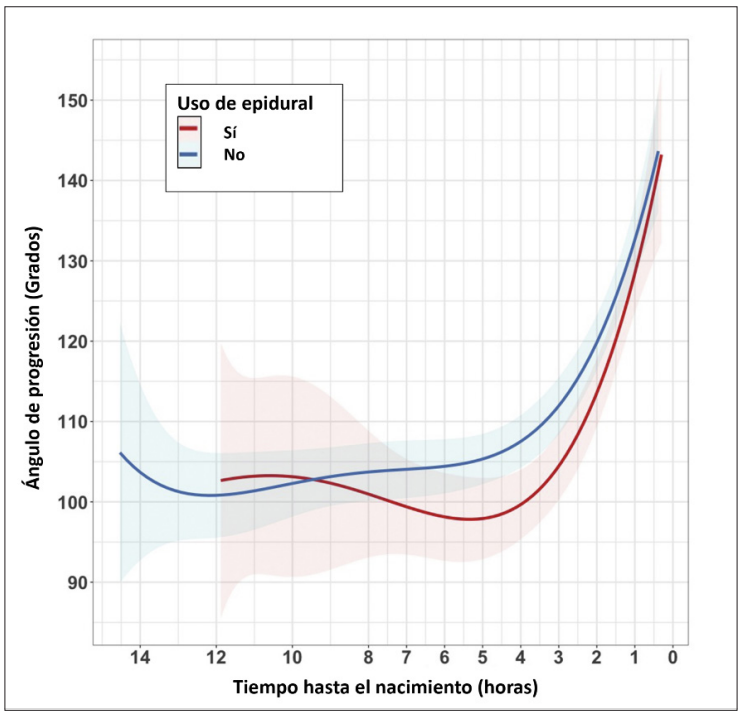

Figura 20. Curva de progreso del trabajo de parto que muestra la relación entre el ángulo de progresión y el tiempo en mujeres nulíparas Hjartardottir H y cols. (43).

En fase activa del parto hay una probabilidad de cesárea del 12% si el AoP > 110º vs un 62% si este es < 110º y la presencia de un HPD > 50 mm asocia una probabilidad de cesárea del 82% vs del 7% si este es < 40 mm. Igualmente la presencia en esta situación de una posición occipito-posterior asocia un riesgo de cesárea del 38% vs un 17% en otra posición (44). Nassr y cols. (45) informa que un AoP entre 120-140º tiene una sensibilidad y especificidad del 81% y 73% respectivamente para predecir parto vaginal espontáneo.

3.3. EVALUACIÓN DE LA MALA PRESENTACIÓN DE LA CABEZA FETAL EN EL PARTO

Las malposiciones y malpresentaciones cefálicas están presentes en un 10% de los partos, siendo un desafío para los obstetras ya que se asocian a parto operatorio y presentan una mayor tasa de complicaciones maternas y fetales (1-5).

3.3.1. Malposiciones de la cabeza fetal: occípito-posterior y occípito-transversa persistentes

La tasa de malposiciones no está bien definida y Bellusi y cols. (46) informa de la presencia, en la segunda etapa del trabajo de parto en primigestas, de un 16,5% de OP, y un 5,5% de OT, persistiendo en el expulsivo en un 7% de OP y un 5% de OT. El TV presenta una tasa elevada de errores para la identificación de la posición y estación de la cabeza fetal (7) y es en este punto donde la ecografía intraparto puede ayudar en la identificación de estas situaciones. Para dicha evaluación es necesario realizar una evaluación mixta de la ecografía intraparto, TA y TP, donde se ha demostrado un adecuado aprendizaje sobre la posición de la cabeza fetal mediante ecografía (47). La identificación de **las malposiciones occípito posterior persistente (POPP) y transversa persistente (POTP)** se realiza mediante ecografía intraparto TA con la identificación de estructuras de la línea media fetal, y situándolas en referencia con la esfera de reloj, como se ha comentado en el apartado de técnica.

La **POPP** es la malposición fetal más común y en general proviene de una posición occipito posterior inicial (un 20% al inicio del trabajo de parto persistiendo, en un 5% al final de la segunda etapa del parto) y asocia una alta tasa de partos operatorios y cesáreas (73% y 54% respectivamente) (48). La ecografía intraparto presenta una alta capacidad de identificación de POPP (sensibilidad del 92% y especificidad del 85%) a partir de los 4 cm de dilatación, momento en el que la persistencia de la OP es más frecuente (49). La identificación de las órbitas fetales en anterior en la ecografía TA es el signo ecográfico guía y en esta evaluación TA se puede valorar el grado de deflexión en POPP, situación que asocia partos prolongados y mayor tasa de complicaciones, mediante la medición del ángulo barbilla-tórax en un corte longitudinal TA (Fig. 21). En el inicio de la segunda etapa del parto la presencia de AoP menores (< 113º) en casos de casos de POPP asocian un mayor riesgo de cesárea (50).

La gran mayoría de fetos en OT al entrar en el estrecho superior rotan a OA, pero en un 14,2% de los casos no se produce esta rotación tras una hora de parto, esta situación se define como *deep transverse arrest* por una **POTP** (51). La ecografía intraparto TA para valorar la posición y TP para valorar el ALM han demostrado mejores resultados para la identificación de **POTP**, que además se suelen presentar con cierto grado de asinclitismo y presencia de *caput sucedaneum*, que dificultan aún más su identificación mediante TV (52) (Fig. 22).

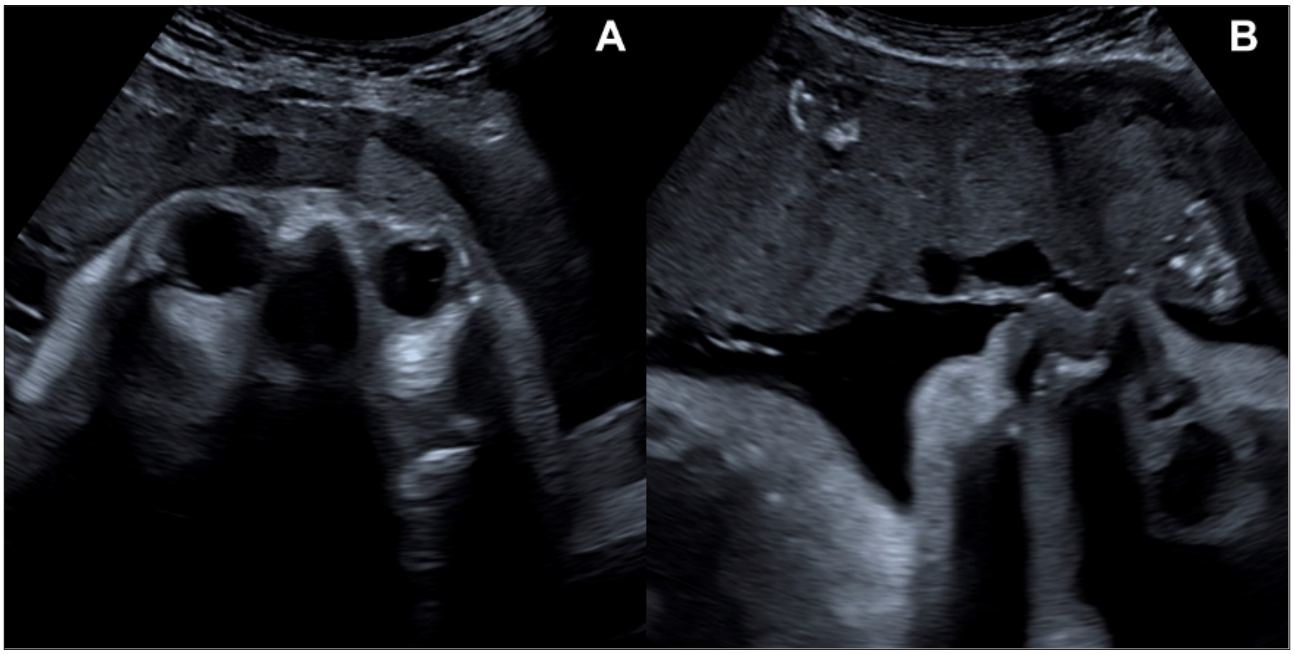

Figura 21. Feto en posición occipito posterior persistente (POPP). A: imagen transabdominal axial para valorar posición (orbitas hacia arriba). B: imagen transabdominal longitudinal para valorar flexión (barbilla contra pecho).

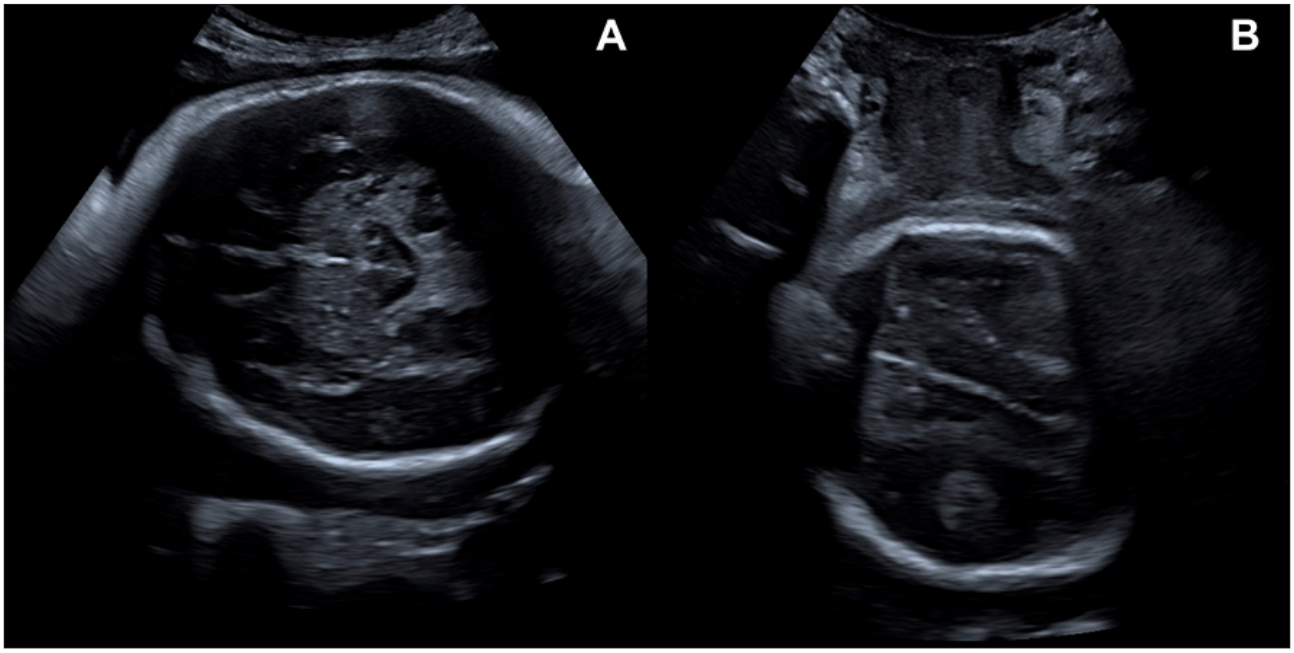

Figura 22. Feto en posición occipito transversa persistente (POTP). A: imagen transabdominal axial para valorar posición. B: imagen transperineal para valorar el ALM.

3.3.2. Malpresentaciones o deflexiones. Sincipucio, frente, cara

La **malpresentación** se define como la actitud anormal del feto en el momento del parto, por alteración en la flexión de la cabeza fetal, con diferentes grados, desde la adecuada flexión en la presentación de vértice, a deflexión en sincipucio, frente y cara (Fig. 23). Hay factores de riesgo asociados a que se produzca esta deflexión de la cabeza fetal, como multiparidad, miomas, prematuridad, gemelaridad, polihidramnios o cordón umbilical corto. Aunque la deflexión es una causa conocida de distocia, el diagnóstico clínico es difícil e impreciso, por lo que su prevalencia es poco conocida.

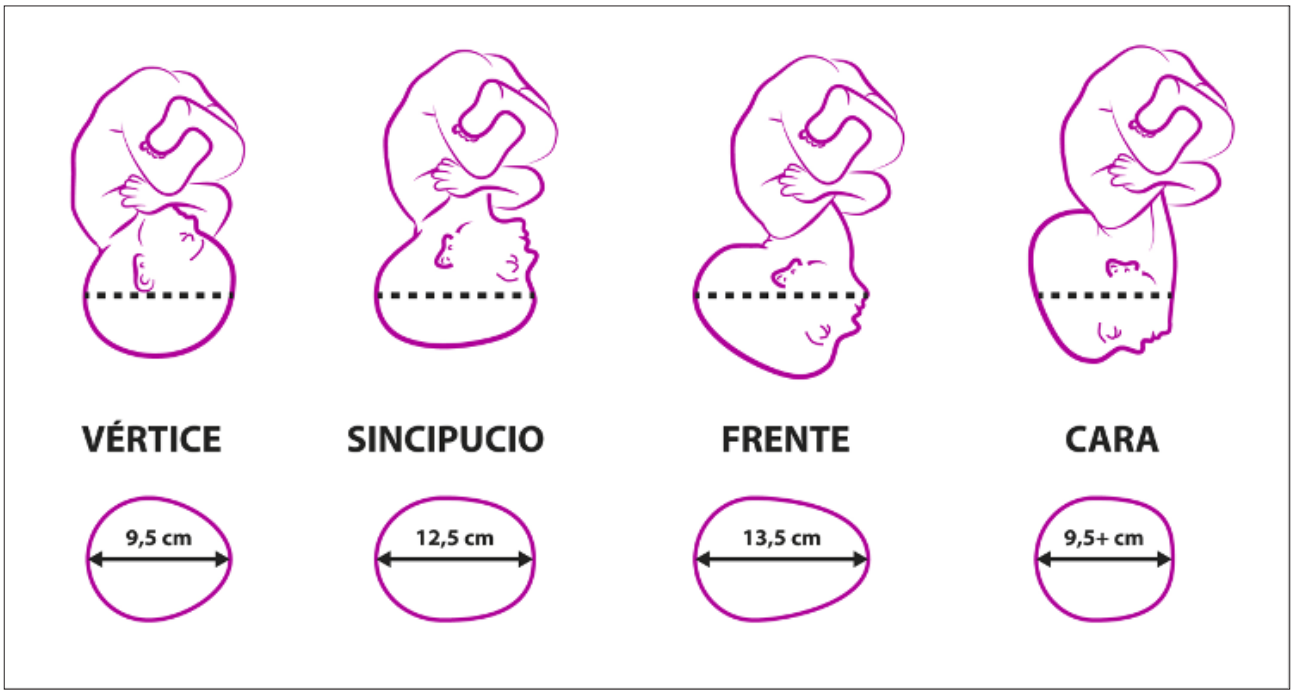

Figura 23. Grados de deflexión de la cabeza fetal.

Para el diagnóstico del grado de flexión, según se describe en el apartado de técnica, en los fetos en posición OA y OT, se realiza medición vía TA mediante el **OSA** (Fig. 24). La presencia de OSA < 125º en la primera etapa del parto se ha asociado a partos más prolongados y a mayor tasa de instrumentación. Igualmente, la presencia de OSA bajos en la segunda etapa de parto prolongado ha sido descrito como factor predictor de cesárea en cualquier posición de la cabeza fetal, con un RR > 5 en fetos en OA, que se eleva a 13 en fetos en OT/OP (17,49).

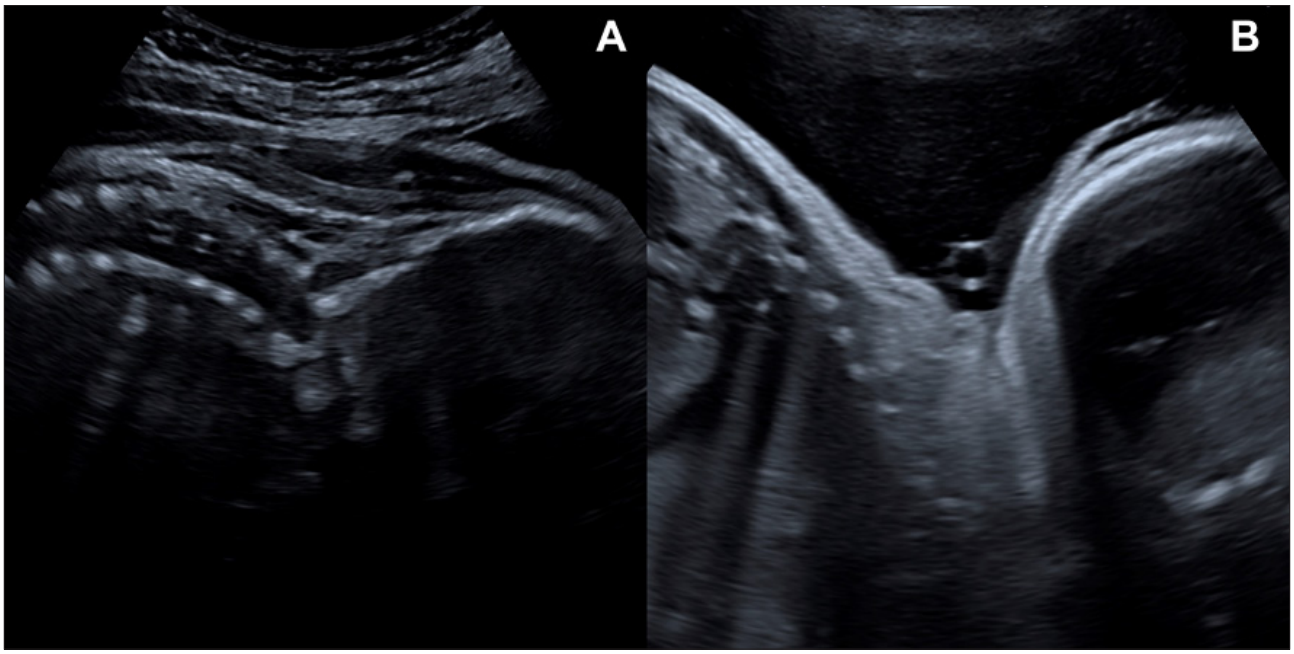

Figura 24. Grados de deflexión en fetos en occipito anterior. A: cabeza flexionada. B: cabeza deflexionada.

En posiciones OP la evaluación de la flexión se realiza mediante el **ángulo barbilla pecho** (Fig. 25) que puede ser ayudado por el abordaje TP mediante un corte longitudinal, donde evaluamos las estructuras visualizadas por debajo de la sínfisis púbica. La deflexión de la cabeza se encontró presente a POPP (2 etapa del parto) en un 14% en primíparas y este hallazgo asocia una alta asociación a la finalización mediante cesárea (16).

En el **asinclitismo** la línea media de la sutura sagital se desvía de la línea media horizontal del plano de entrada en la pelvis menor, pudiendo ser anterior (con la línea media de la cabeza fetal hacia el sacro) o más frecuentemente posterior (hacia la sínfisis), como se esquematiza en las figuras 26 y 27.

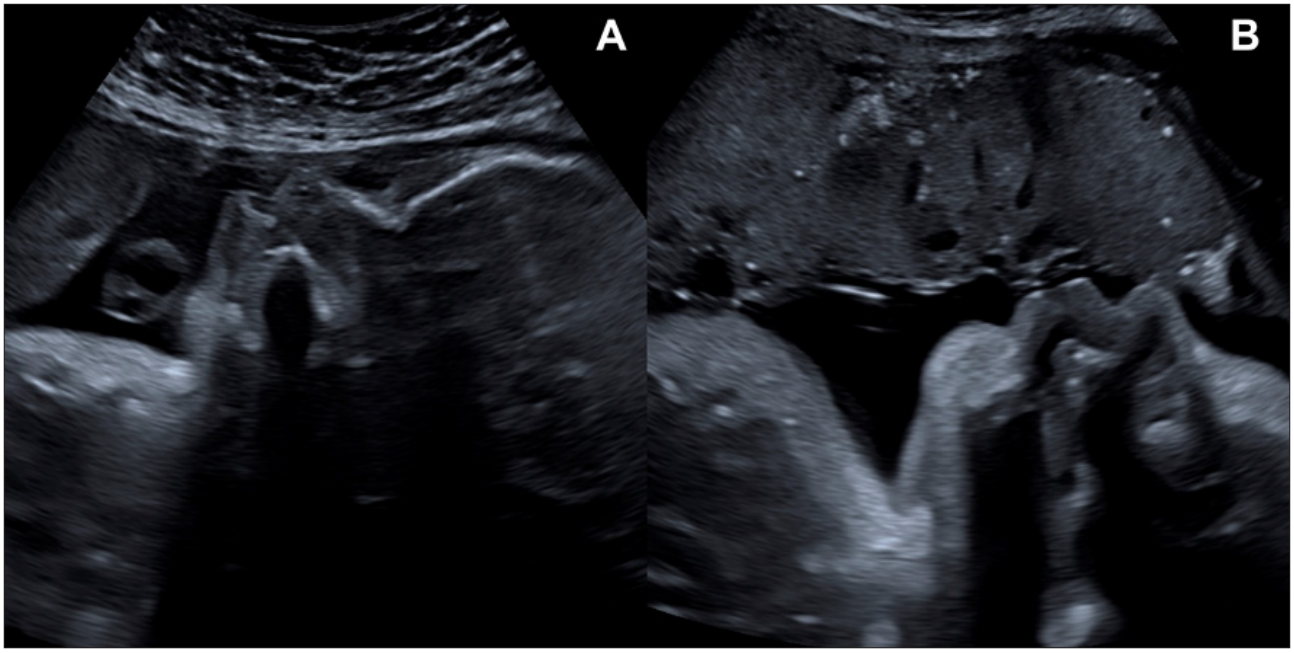

Figura 25. Grados de deflexión en fetos en occipito posterior. A: cabeza flexionada. B: cabeza deflexionada.

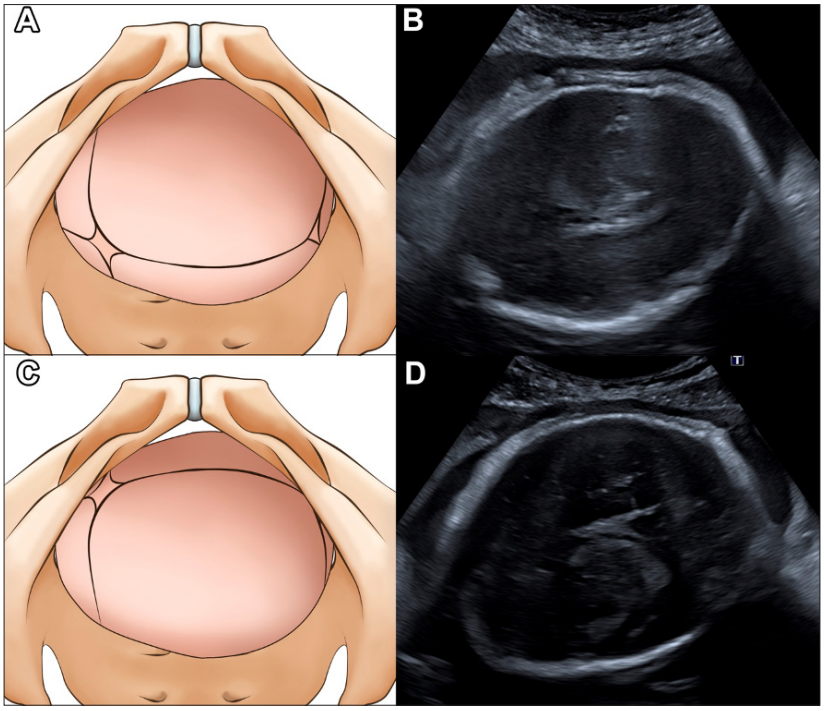

Figura 26. Asinclitismo anterior (A) con imagen ecografica (B), y asinclitismo posterior (C) con imagen ecografica del mismo (D).

Figura 27. Asinclitismo en posición OP fetal, identificando el signo del estrabismo, visualizando una sola orbita bajo la sínfisis del pubis.

Solo el asinclitismo moderado o grave que persiste se asocia a expulsivos prolongados y a un incremento de la instrumentación del parto (52,53). Su prevalencia no es bien conocida, describiéndose en el 15% de las segundas etapas prolongadas del parto en primíparas y asociándose a malposiciones y a instrumentaciones del parto (53). Su diagnóstico, clásicamente, ha sido mediante TV, identificando la sutura sagital, y su relación con los diámetros mayores de la pelvis y la valoración de las fontanelas anterior y/o posterior nos permiten diagnosticar la orientación del occipucio. En situaciones de moldeado cefálico excesivo, *caput* o posiciones occipito transversa o posterior, el diagnóstico clínico puede ser difícil. Existe una mayor incidencia de trauma fetal en casos de asinclitismo con inadecuado uso de ventosa obstétrica y aumento de hemorragias subaponeuróticas (54). La ecografía intraparto identifica adecuadamente el asinclitismo, su abordaje, TA y TP, y su evaluación va a depender de la posición y estación de la cabeza fetal (55). En posición OA se distingue de forma adecuada el cerebelo y la línea media cerebral (hiperecoica), que corresponde a la sutura sagital y en situación de asinclitismo se encuentra asimétrica en relación a los huesos parietales. En posición OP usaremos como punto guía las órbitas, fácilmente identificables, para describir el signo del estrabismo (*squint sign* o signo de Malvasi) (56) donde observamos una sola órbita bajo la sínfisis del pubis y en caso de asinclitismo leve identificamos el signo de estrabismo con nariz a diferencia de los casos severos donde lo identificamos sin nariz (Fig. 27), estos últimos asocian una mayor tasa de instrumentación del parto (56). En posición OT utilizaremos la línea media cerebral con identificación de tálamos pudiendo estar desplazados hacia el sacro en el asinclitismo anterior (signo del ocaso del tálamo y el cerebelo [*sunset of thalamus and cerebelus signs*]) y hacia el pubis en el posterior. Vlasyuk y cols. (54) nos propone una clasificación de este asinclitismo como: leve o grado I (cuando la desviación es ≤ 15 mm), moderado o grado II y severo o grado III (cuando la sutura sagital está bajo la sínfisis o bajo el sacro). En posición OT, en casos de fallo de progresión en la primera fase del parto, podemos identificar un asinclitismo

lateral (Fig. 28), donde la cabeza fetal presenta una orientación lateral de 90º respecto al tronco/eje de la columna y en la valoración ecográfica TA se aprecian al mismo nivel la imagen de cuatro cámaras cardiaco y el perfil fetal (57).

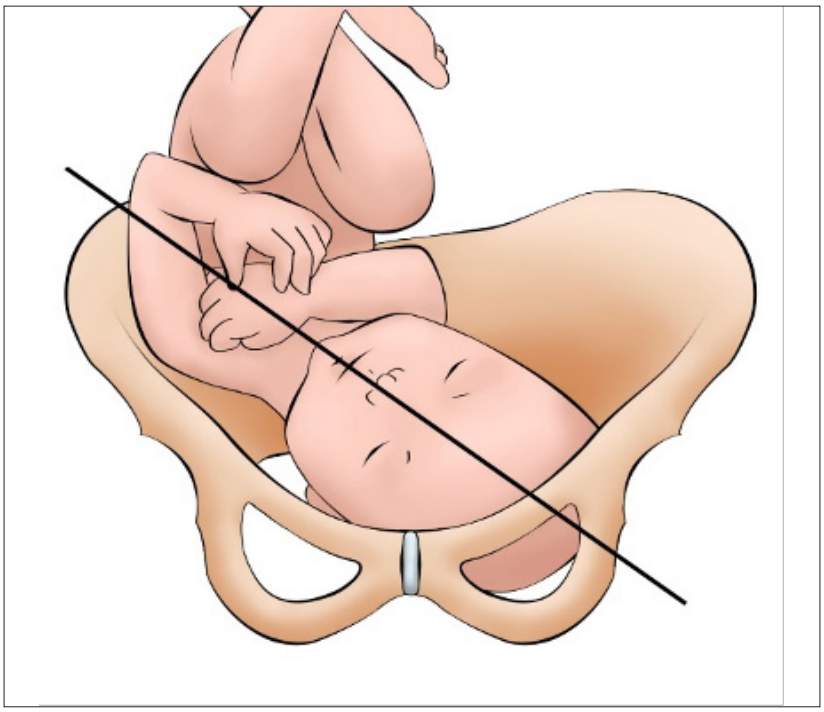

Figura 28. Asinclitismo lateral.

3.4. ESTUDIO DE LA PRESENTACIÓN FETAL ANTES DE LA INSTRUMENTACIÓN DEL PARTO

Es conocida la falta de precisión del TV para la determinación de la **posición** de la cabeza fetal, con tasas de errores de un 20 a un 70% (6,7), y de la **estación** pélvica en que se encuentra, con tasas de error de un 30-34% en determinar la altura de la presentación (6,7). La aplicación inadecuada de un fórceps o una ventosa aumenta el riesgo de lesión fetal, la tasa de fracaso del procedimiento, seguido de la realización de una cesárea, con el aumento del tiempo hasta el nacimiento y la existencia de un incremento de lesión materna y neonatal (1-5). Por ello, la ecografía intraparto se posiciona como una herramienta útil en la ayuda a la instrumentación del parto.

Previo a una instrumentación de un parto es necesario el conocimiento de **la posición exacta de la cabeza fetal.** La correcta aplicación del fórceps viene determinada por la colocación de ambas palas paralelas a la sutura sagital y, en el caso de la ventosa, la colocación de la cazoleta debe ser en el "punto de flexión", a nivel de la sutura sagital ubicada a 3 cm de la fontanela posterior y a 6 cm de la anterior. Una colocación demasiado anterior favorece la deflexión de la cabeza, y demasiado lateral el asinclitismo. En el apartado de la técnica de la ecografía intraparto hemos explicado cómo por vía TA se identifica la posición de la cabeza fetal y se representa en la pelvis materna a través de la posición de las agujas de un reloj. Hiksson y cols. (58) utilizan, de forma exitosa, la ecografía intraparto para la colocación de las ramas del fórceps y comprobar su rotación y Sainz y cols. (59) informan de una colocación exitosa de la cazoleta de la ventosa en el 90,1% de los casos en que utiliza la ecografía intraparto. Un metaanálisis de ensayos clínicos aleatorizados sobre el uso de ecografía o no antes de instrumentación encuentra diferencias significativas en el

correcto diagnóstico de la posición de la cabeza fetal entre los dos grupos, siendo el nivel de evidencia de este resultado elevada (IA, grado de recomendación A) (60).

Es imprescindible para la instrumentación de un parto que la cabeza fetal esté encajada, cuando la parte distal de la cabeza fetal atraviesa la línea imaginaria entre las espinas isquiáticas (plano III de Hodge o plano 0 de De Lee) (1), que indica que el diámetro más ancho de la cabeza fetal ha entrado en el estrecho superior de la pelvis. Tras los errores que presenta el TV, diferentes autores han estudiado el valor de la ecografía intraparto para su evaluación, introduciendo diferentes medidas relacionando la cabeza fetal con estructuras pélvicas (sínfisis) y con el periné. Se ha realizado una correlación entre nivel de encaje de la cabeza fetal y el AoP (24) (Tabla I), identificando que la estación 0, que marca el encajamiento, se corresponde con un AoP de 116º. Este plano de la presentación se ha relacionado también con una HPD de a 35-36 mm (29,30). El SDA (18) se ha descrito para evaluar el grado de encajamiento de la cabeza, pero mediante abordaje TA, con adecuada correlación con el ángulo de progresión. Así en primera fase activa de parto un AoP de 98º se correlaciona con un SDA de 134º y en segunda fase de parto un AoP de 148º se correlaciona con 87º de SDA (18).

Tabla I.
Correlación entre el ángulo de progresión (AoP) y la estación de la cabeza fetal.

AoP (*)	Estación cabeza fetal (cm)	AoP (*)	Estación cabeza fetal (cm)
90	-2,5	132	1,5
95	-2,0	138	2,0
100	-1,5	143	2,5
106	-1,0	148	3,0
111	-0,5	154	3,5
116	0,0	159	4,0
122	0,5	164	4,5
127	1,0	170	5,0

Adaptado de Tutschek y cols. (24)

3.4.1. Valoración del éxito de la instrumentación del parto

Skinner y cols. (61), en una revisión sistemática reciente, informan de la utilidad de la ecografía intraparto para predecir el resultado del parto instrumentado, observando que la capacidad predictiva de los diferentes parámetros es mayor si se realiza con los pujos y el AoP presenta un área bajo la curva para predecir fallo o complicación en el parto instrumentado del 0,927. Destacan los trabajos realizados por Cuerva y cols. (62) y Sainz y cols. (63-65) (Fig. 29) donde definen parto instrumentado complicado como aquel que asocia 3 o más tracciones del instrumento, desgarros perineales de alto grado, sangrado significativo o lesiones neonatales traumáticas. Podemos concluir, tras la revisión de dichos trabajos, y los aportados por Cahn y cols. (66) Kasbaoui y cols. (67), Bultez y cols. (68) y resumidos en el metaanálisis realizado por Nassr y cols. (69), que la presencia de un AoP con pujos menor de 155º predice un parto instrumentado complicado con ventosa o fórceps, con una sensibilidad del 85-90% para una tasa de falsos positivos del 5-6%. Hallazgos similares para identificar la dificultad del parto se observan con HPD ≥ 40 mm (66). Sainz y cols. (70) también informan que AoP en reposo < 105º asocia una alta tasa de fracasos de instrumentación y necesidad de cesárea intraparto.

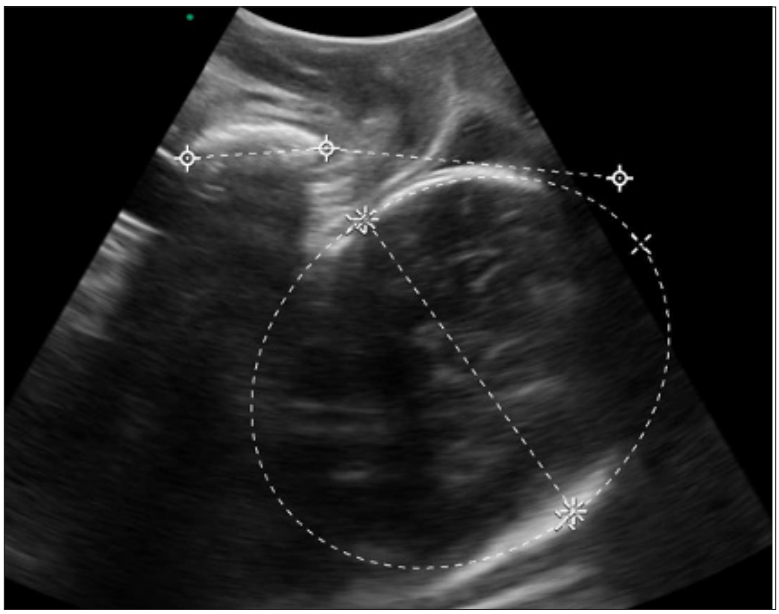

Figura 29. Medición mediante ecografía transperineal longitudinal del ángulo de progresión y la circunferencia cefálica.

Estos datos sobre la utilidad de la ecografía intraparto como método de ayuda a la instrumentación deben ser valorados con precaución, ya que aunque varios metaanálisis identifican el valor de la ecografía intraparto para la identificación de la posición de la cabeza previa a la instrumentación, su utilización no ha mejorado aún los resultados maternos, neonatales ni la disminución de los fallos de instrumentación (60), por lo que el Royal College of Obstetricians Gynaecologists (*Assisted Vaginal Birt* RCOG) (71) no encuentra suficiente evidencia para recomendar el uso rutinario de la ecografía en la segunda etapa de parto para la valoración de la estación, flexión, descenso de la cabeza (grado de recomendación C), pero sí encuentra alta evidencia para la valoración de la posición de la cabeza, recomendando su uso antes del parto vaginal instrumentado si existen dudas en la exploración.

4. GUÍA RÁPIDA DE UTILIDAD DE LA ECOGRAFÍA INTRAPARTO

Vamos a utilizar la ecografía intraparto:

-Si lo deseamos, para realizar el manejo y control del parto mediante el sonopartograma con el que evaluamos la dilatación cervical hasta los 7 cm mediante ecografía TP transversa. A partir de este grado de dilatación cervical evaluaremos la progresión y descenso de la cabeza fetal mediante AoP, HDP y ALM.

-En la primera y segunda fase del parto lenta. Realizaremos una evaluación mediante ecografía TA transversa de la posición de la cabeza (comparación de la pelvis a las horas del reloj) y su sinclitismo. Con ecografía TA longitudinal evaluaremos el grado de flexión de la cabeza mediante OSA. Posteriormente mediante ecografía TP evaluamos AoP, HDP y ALM para predecir la posibilidad de parto vaginal.

-La malposición y malapresentación se van a identificar mediante ecografía TA transversa de la posición de la cabeza (comparación de la pelvis a las horas del reloj) y el asinclitismo mediante la desviación de las estructuras medias cerebrales. Las malapresentaciones o deflexiones las vamos a identificar en ecografía TA mediante la evaluación del OSA en OA y OT y con el ángulo barbilla pecho en caso de OP.

-Previo a la instrumentación debemos conocer con exactitud la posición de la cabeza y estación pélvica en que se encuentra. Para evaluar la estación de la cabeza son especialmente útiles el AoP y HPD que se evalúan mediante ecografía TP. Antes de una instrumentación es útil la evaluación del HPD, AoP y ALM mediante ecografía TP y un AoP con pujos mayores de 155º predicen una dificultad baja del parto instrumentado.

5. CONCLUSIONES

Aun no siendo ampliamente utilizada la ecografía intraparto podemos concluir que:

-La ecografía intraparto ha demostrado ser más precisa y reproducible que el TV en la evaluación de la adecuada evolución del trabajo de parto.

-La ecografía intraparto es más objetiva que el TV, y se pueden utilizar varios parámetros para evaluar de forma más precisa la posición y actitud de la cabeza, así como el grado de encaje o la estación de la cabeza.

-Se puede conducir un parto mediante ecografía a través del sonopartograma.

-La posición de la cabeza, y su relación con la columna vertebral fetal, se evalúa mejor mediante ecografía intraparto TA. Es útil conocer la posición de la cabeza en situaciones de primera y segunda fase del parto lenta o detenida y previo a la instrumentación del parto.

-La estación de la cabeza se evalúa mediante ecografía intraparto TP. Son especialmente útiles la HPD y el AoP, pudiéndose realizar una conversión directa entre la estación de la cabeza fetal en cm, -3 cm a +5 cm, y los grados del AoP.

-Antes de la instrumentación de un parto se recomienda conocer la posición de la cabeza mediante ecografía intraparto TA y predecir los resultados de esta mediante HPD o AoP ayudados por ALM y/o dirección de la cabeza fetal. AoP con pujos menores de 155º predicen una dificultad alta del parto instrumentado.

6. ABREVIATURAS

ALM: Ángulo de la línea media.
AoP: Ángulo de progresión.
CCA: Ángulo barbilla pecho.
DC: Dirección de la cabeza.
DP: Distancia de progresión.
GAP: Guía de Asistencia Práctica
HSD: Distancia sínfisis cabeza.
HPD: Distancia cabeza periné.
IMC: índice de masa corporal
OSA: Ángulo occipito espinal
OA: Occipito anterior.
OP: Occipito posterior.
OT: Occipito transversa.
POPP: Presentación occipito posterior persistente.
POTP: Presentación occipito transversa persistente.
SDA: Ángulo de descenso suprapúbico.
TA: Abordaje transabdominal.
TP: Abordaje transperineal.
TV: tacto vaginal o examen transvaginal digital.

7. BIBLIOGRAFÍA

1. Sociedad Española de Ginecología y Obstetricia. Guías de Asistencia Práctica. Parto instrumental [Internet]. Disponible en: https://sego.es/Guias_de_Asistencia_Practica#perinatal
2. American College of Obstetricians and Gynecologists. Operative vaginal delivery. ACOG Practice Bulletin No. 17.Washington (DC): ACOG; June 2000.
3. British Columbia Reproductive Care Program. Obstetric Guideline 14: Assisted vaginal birth: the use of forceps or vacuum extractor. Vancouver, Canada: BCRCP; 2001.
4. American College of Obstetricians and Gynecologists, Society for Maternal-Fetal Medicine, Caughey AB, Cahill AG, Guise JM, Rouse DJ. Safe prevention of the primary cesarean delivery. Am J Obstet Gynecol 2014;210:179-193.
5. Sociedad Española de Ginecología y Obstetricia. Guías de Asistencia Práctica. Cesárea [Internet]. Disponible en: https://sego.es/Guias_de_Asistencia_Practica#perinatal
6. Dupuis O, Silveira R, Zentner A, Dittmar A, Gaucherand P, Cucherat M, Redarce T, Rudigoz RC. Birth simulator: reliability of transvaginal assessment of fetal head station as defined by the American College of Obstetricians and Gynecologists classification. Am J Obstet Gynecol 2005;192:868-874.
7. Dupuis O, Ruimark S, Corrine D, Simone T, Andre D, Rene- Charles R. Fetal head position during the second stage of labor: comparison of digital and vaginal examination and transabdominal ultrasonographic examination. Eur J Obstet Gynecol Reprod Biol 2005;123:193-197.
8. Ghi T, Eggebø T, Lees C, Kalache K, Rozenberg P, Youssef A, Salomon LJ, Tutschek B. ISUOG Practice Guidelines: intrapartum ultrasound. Ultrasound Obstet Gynecol 2018;52:128-139.
9. Lu J, Cheng YKY, Ho SYS, Sahota DS, Hui LL, Poon LC, Leung TY. The predictivevalue of cervical shear wave elastography in the outcome of labor induction. Acta Obstet Gynecol Scand 2020;99:59-68.
10. Hassan WA, Eggebø TM, Ferguson M, Lees C. Simple two-dimensional ultrasound technique to assess intrapartum cervical dilatation: a pilot study. Ultrasound Obstet Gynecol 2013;41:413-8.
11. Hassan WA, Eggebø T, Ferguson M, Gillett A, Studd J, Pasupathy D, Lees CC. The sonopartogram: a novel method for recording progress of labor by ultrasound. Ultrasound Obstet Gynecol 2014;43:189-94.
12. Youssef A, Ghi T, Pilu G. How to perform ultrasound in labor: assessment of fetal occiput position. Ultrasound Obstet Gynecol 2013;41:476-478.
13. Stitely ML, Gherman RB. Labor with abnormal presentation and position. Obstet Gynecol Clin North Am 2005;32:165-179.
14. Malvasi A, Bochicchio M, Vaira L, Longo A, Pacella E, Tinelli A. The fetal head evaluation during labor in the occiput posterior position: the ESA (evaluation by simulation algorithm) approach. J Matern Fetal Neonatal Med 2014;27(11):1151-7.
15. Ghi T, Bellusi F, Azzarone Z, et al. The occiput spine angle: a new sonographic index of fetal head deflexion during the 1st stage of labor. Am J Obstet Gynecol 2016;215:84.e1-7.
16. Dall'Asta A, Rizzo G, Masturzo B, Di Pasquo E, Schera GBL, Morganelli G, Ramirez Zegarra R, Maqina P, Mappa I, Parpinel G, Attini R, Roletti E, Menato G, Frusca T, Ghi T. Intrapartum sonographic assessment of the fetal head flexion in protracted active phase of labor and association with labor outcome: a multicenter, prospective study. Am J Obstet Gynecol 2021;Aug;225(2):171.e1-171.e12.
17. Ramirez Zegarra R, Dall'Asta A, Di Pasquo E, Morganelli G, Falcone V, Lizarraga Cepeda E, Falvo G, Bontempo P, Kiener AJO, Fieni S, Ghi T. Prediction of persistent occiput posterior position by sonographic assessment of fetal head attitude at start of second stage of labor: prospective study. Ultrasound Obstet Gynecol 2024;63:251-257.
18. Kamel R, Negm S, Badr I, Kahrs BH, Eggebø TM, Iversen JK. Fetal head descent assessed by transabdominal ultrasound: a prospective observational study. Am J Obstet Gynecol 2022;226:112.e1-112.e10
19. Molina FS, Terra R, Carrillo MP, Puertas A, Nicolaides KH. What is the most reliable ultrasound parameter for assessment of fetal head descent? Ultrasound Obstet Gynecol 2010;36:493-9.
20. Borrero González, C. Ecografía translabial intraparto como predictor de la dificultad en la instrumentación con vacuum. (Tesis Doctoral Inédita). Sevilla: Universidad de Sevilla; 2014.
21. Barbera AF, Pombar X, Perugino G, Lezotte DC, Hobbins JC. A new method to assess fetal head descent in labor with transperineal ultrasound. Ultrasound Obstet Gynecol 2009;33:313-319.
22. Kalache KD, Duckelmann AM, Michaelis SA, Lange J, Cichon G, Dudenhausen JW. Transperineal ultrasound imaging in prolonged second stage of labor with occipi- toanterior presenting fetuses: how well does the 'angle of progression' predict the mode of delivery? Ultrasound Obstet Gynecol 2009;33:326-330.
23. Dückelmann AM, Michaelis SA, Bamberg C, Dudenhausen JW, Kalache KD. Impact of intrapartal ultrasound to assess fetal head position and station on the type of obstetrical interventions at full cervical dilatation. J Matern Fetal Neonatal Med 2012;25:484-488.
24. Tutschek B, Braun T, Chantraine F, Henrich W. A study of progress of labor using intrapartum translabial ultrasound, assessing head station, direction, and angle of descent. BJOG 2011;118:62-69.
25. Dietz HP, Lanzarone V. Measuring engagement of the fetal head: validity and reproducibility of a new ultrasound technique. Ultrasound Obstet Gynecol 2005;25:165-168.
26. Youssef A, Maroni E, Ragusa A, De Musso F, Salsi G, Iammarino MT, Paccapelo A, Rizzo N, Pilu G, Ghi T. Fetal head-symphysis distance: a simple and reliable ultrasound index of fetal head station in labor. Ultrasound Obstet Gynecol 2013;41:419-424.
27. Henrich W, Dudenhausen J, Fuchs I, Kamena A, Tutschek B. Intrapartum translabial ultrasound (ITU): sonographic landmarks and correlation with successful vacuum extraction. Ultrasound Obstet Gynecol 2006;28:753-760.
28. Eggebø TM, Gjessing LK, Heien C, Smedvig E, Økland I, Romundstad P, Salvesen KA. Prediction of labor and delivery by transperineal ultrasound in pregnancies with prelabor rupture of membranes at term. Ultrasound Obstet Gynecol 2006;27:387-391.

29. Tutschek B, Torkildsen EA, Eggebo TM. Comparison between ultrasound parameters and clinical examination to assess fetal head station in labor. Ultrasound Obstet Gynecol 2013;41:425-429.
30. Kahrs BH, Usman S, Ghi T, Youssef A, Torkildsen EA, Lindtjørn E, Østborg TB, Benediktsdottir S, Brooks L, Harmsen L, Romundstad PR, Salvesen KA, Lees CC, Eggebø TM. Sonographic prediction of outcome of vacuum deliveries: a multicenter, prospective cohort study. Am J Obstet Gynecol 2017;217:69.e1-10.
31. Ghi T, Farina A, Pedrazzi A, Rizzo N, Pelusi G, Pilu G. Diagnosis of station and rotation of the fetal head in the second stage of labor with intrapartum translabial ultrasound. Ultrasound Obstet Gynecol 2009;33:331-336.
32. Crowley P. Interventions for preventing or improving the outcome of delivery at or beyond term. Cochrane Database Syst Rev 2000:CD000170.
33. Kamel R, Garcia FSM, Poon LC, et al. The usefulness of ultrasound before induction of labor. Am J Obstet Gynecol MFM 2021;00:100423.
34. Rane SM, Guirgis RR, Higgins B, Nicolaides KH. Pre-induction sonographic measurement of cervical length in prolonged pregnancy: the effect of parity in the prediction of the need for Cesarean section. Ultrasound Obstet Gynecol 2003;22:45-8.
35. Iliescu D. Re: Can angle of progression in pregnant women before onset of labor predict mode of delivery? R. Levy, S. Zaks, A. Ben-Arie, S. Perlman, Z. Hagay and E. Vaisbuch. Ultrasound Obstet Gynecol 2012; 40:332-337. Ultrasound Obstet Gynecol 2012;40(3):255-6.
36. Eggebø TM, Heien C, Økland I, Gjessing LK, Romundstad P, Salvesen KA. Ultrasound assessment of fetal head-perineum distance before induction of labor. Ultrasound Obstet Gynecol 2008;32:199-204.
37. Lu J, Cheng YKY, Ho SYS, Sahota DS, Hui LL, Poon LC, Leung TY. The predictive value of cervical shear wave elastography in the outcome of labor induction. Acta Obstet Gynecol Scand 2020;99(1):59-68.
38. Hassan WA, Eggebø T, Ferguson M, Gillett A, Studd J, Pasupathy D, Lees CC. The sonopartogram: a novel method for recording progress of labor by ultrasound. Ultrasound Obstet Gynecol 2014;43:189-94.
39. Hassan WA, Eggebø TM, Ferguson M, Lees C. Simple two-dimensional ultrasound technique to assess intrapartum cervical dilatation: a pilot study. Ultrasound Obstet Gynecol 2013;41(4):413-8.
40. Benediktsdottir S, Eggebø TM, Salvesen KÅ. Agreement between transperineal ultrasound measurements and digital examinations of cervical dilatation during labor. BMC Pregnancy Childbirth 2015;15:273.
41. Eggebø TM, Hjartardottir H. Descent of the presenting part assessed with ultrasound. Am J Obstet Gynecol 2021:S0002-9378(21)00964-9.
42. Kahrs BH, Eggebø TM. Intrapartum ultrasound in women with prolonged first stage of labor. Am J Obstet Gynecol MFM 2021;3(6S):100427.
43. Hjartardóttir H, Lund SH, Benediktsdóttir S, Geirsson RT, Eggebø TM. Fetal descent in nulliparous women assessed by ultrasound: a longitudinal study. Am J Obstet Gynecol 2021;224(4):378.e1-378.e15.
44. Ghi T, Maroni E, Youssef A, Morselli-Labate AM, Paccapelo A, Montaguti E, Rizzo N, Pilu G. Sonographic pattern of fetal head descent: relationship with duration of active second stage of labor and occiput position at delivery. Ultrasound Obstet Gynecol 2014 ;44(1):82-9.
45. Nassr AA, Berghella V, Hessami K, Bibbo C, Bellussi F, Robinson JN, Marsoosi V, Tabrizi R, Safari-Faramani R, Tolcher MC, Shamshirsaz AA, Clark SL, Belfort MA, Shamshirsaz AA. Intrapartum ultrasound measurement of angle of progression at the onset of the second stage of labor for prediction of spontaneous vaginal delivery in term singleton pregnancies: a systematic review and meta-analysis. Am J Obstet Gynecol 2022;226(2):205-214.
46. Bellussi F, Livi A, Cataneo I, Salsi G, Lenzi J, Pilu G. Sonographic diagnosis of fetal head deflexion and the risk of cesarean delivery. Am J Obstet Gynecol MFM 2020;2(4):100217.
47. Ramirez Zegarra R, di Pasquo E, Dall'Asta A, Minopoli M, Armano G, Fieni S, Frusca T, Ghi T. Impact of ultrasound guided training in the diagnosis of the fetal head position during labor: A prospective observational study. Eur J Obstet Gynecol Reprod Biol 2021;256:308-313.
48. Malvasi A, Raimondo P, Beck R, Tinelli A, Kuczkowski KM. Intrapartum ultrasound monitoring of malposition and malrotation during labor neuraxial analgesia: maternal outcomes. J Matern Fetal Neonatal Med 2020;33(21):3584-3590.
49. Tao H, Wang R, el al. The value of intrapartum ultrasound in the prediction of persistent occiput posterior position: Systematic review and meta-analysis. Eur J Gynecol and Reproductive Biology 2019;238:25-32.
50. Kamel R, Negm S, Montaguti E, Dodaro MG, Brunelli E, Di Donna G, Soliman E, Sharaf MF, ElHarty AS, Youssef A. Reliability of transperineal ultrasound for the assessment of the angle of progression in labor using parasagittal approach versus midsagittal approach. J Matern Fetal Neonatal Med 2021;34(19):3175-3180.
51. Sherer DM. Intrapartum ultrasound. Ultrasound Obstet Gynecol 2007;30(2):123-3.
52. Malvasi A, Stark M, Ghi T, Farine D, Guido M, Tinelli A. Intrapartum sonography for fetal head asynclitism and transverse position: sonographic signs and comparison of diagnostic performance between transvaginal and digital examination. J Matern Fetal Neonatal Med 2012;25(5):508-12.
53. Hung CMW, Chan VYT, Ghi T, Lau W. Asynclitism in the second stage of labor: prevalence, associations, and outcome. Am J Obstet Gynecol MFM 2021;3(5):100437.
54. Vlasyuk V, Malvasi A. The importance of asynclitism in birth trauma and intrapartum sonography. J Matern Fetal Neonatal Med 2022;35(11):2188-2194.
55. Barbera AF, Tinelli A, Malvasi A. Asynclitism: Clinical and intrapartum diagnosis in labor. In: Malvasi A, editor. Intrapartum ultrasonography for labor management. Heidelberg (Germany): Springer; 2021. p. 193-206.
56. Malvasi A, Tinelli A. Intrapartum sonography: two sings to detect asynclitism degree. J Matern Fetal Neonatal Med 2016;29(8):1289-90.
57. Ghi T, Bellusi F, Pilu G. Sonographic diagnosis of lateral asynclitism: a new subtype of fetal head malposition as a main determinant of early labor arrest. Ultrasound Obstet Gynecol 2015;45:229-231.
58. Hinkson L, Henrich W, Tutschek B. Intrapartum ultrasound during rotational forceps delivery: a novel tool for safety, quality control, and teaching. Am J Obstet Gynecol 2021;224:93.e1-7.

59. Garcia-Jimenez R, Valero I, Borrero C, Garcia-Mejido JA, Fernandez-Palacin A, Serrano R, Sainz-Bueno JA. Can intrapartum ultrasonography improve the placement of the vacuum cup in operative vaginal deliveries? Tomography 2023;9(1):247-254.
60. Mappa I, Tartaglia S, Maqina P, Makatsariya A, Ghi T, Rizzo G, D'Antonio F. Ultrasound vs routine care before instrumental vaginal delivery: A systematic review and meta-analysis. Acta Obstet Gynecol Scand 2021;100(11):1941-1948
61. Skinner SM, Giles-Clark HJ, Higgins C, Mol BW, Rolnik DL. Prognostic accuracy of ultrasound measures of fetal head descent to predict outcome of operative vaginal birth: a comparative systematic review and meta-analysis. Am J Obstet Gynecol 2023;229(1):10-22.e10.
62. Cuerva M, Bamberg C, Tobias P, Gil M, de la Calle M, Bartha J. Use of intrapartum ultrasound in the prediction of complicated operative forceps delivery of fetuses in non-occiput posterior position. Ultrasound Obstet Gynecol 2014;43:687-692.
63. Sainz JA, Borrero C, Aquise A, García-Mejido JA, Gutierrez L, Fernández-Palacín A. Intrapartum translabial ultrasound with pushing used to predict the difficulty in vacuum-assisted delivery of fetuses in non-occiput posterior position. J Matern Fetal Neonatal Med 2016;29:3400-3405.
64. Sainz JA, García-Mejido JA, Aquise A, Bonomi MJ, Borrero C, de la Fuente P, Fernández-Palacín A. Intrapartum transperineal ultrasound used to predict cases of complicated operative (vacuum and forceps) deliveries in nulliparous women. Acta Obstet Gynecol Scand 2017;96(12):1490-1497.
65. Sainz JA, García-Mejido JA, Aquise A, Borrero C, Bonomi MJ, Fernández-Palacín A. A simple model to predict the complicated operative vaginal deliveries using vacuum or forceps. Am J Obstet Gynecol 2019;220(2):193.e1-193.e12.
66. Chan VYT, Lau WL, So MKP, Leung WC. Measuring angle of progression by transperineal ultrasonography to predict successful instrumental and cesarean deliveries during prolonged second stage of labor. Int J Gynaecol Obstet 2019;144(2):192-198.
67. Kasbaoui S, Severac F, Aïssi G, Gaudineau A, Lecointre L, Akladios C, Favre R, Langer B, Sananès N. Predicting the difficulty of operative vaginal delivery by ultrasound measurement of fetal head station. Am J Obstet Gynecol 2017;216:507.e1-9.
68. Bultez T, Quibel T, Bouhanna P, Popowski T, Resche-Rigon M, Rozenberg P. Angle of fetal head progression measured using transperineal ultrasound as a predictive factor of vacuum extraction failure. Ultrasound Obstet Gynecol 2016;48:86-91.
69. Nassr AA, Hessami K, Berghella V, Bibbo C, Shamshirsaz AA, Shirdel Abdolmaleki A, Marsoosi V, Clark SL, Belfort MA, Shamshirsaz AA. Angle of progression measured using transperineal ultrasound for prediction of uncomplicated operative vaginal delivery: systematic review and meta-analysis. Ultrasound Obstet Gynecol 2022;60(3):338-345.
70. Sainz JA, Borrero C, Aquise A, Serrano R, Gutierrez L, Fernandez-Palacın A. Utility of intrapartum transperineal ultrasound to predict cases of failure in vacuum extraction attempt and need of cesarean section to complete delivery. J Matern Fetal Neonatal Med 2016;29:1348-1352.
71. Murphy DJ, Strachan BK, Bahl R, on behalf of the Royal College of Obstetricians Gynaecologists. Assisted Vaginal Birth. BJOG 2020;127:e70-e112.